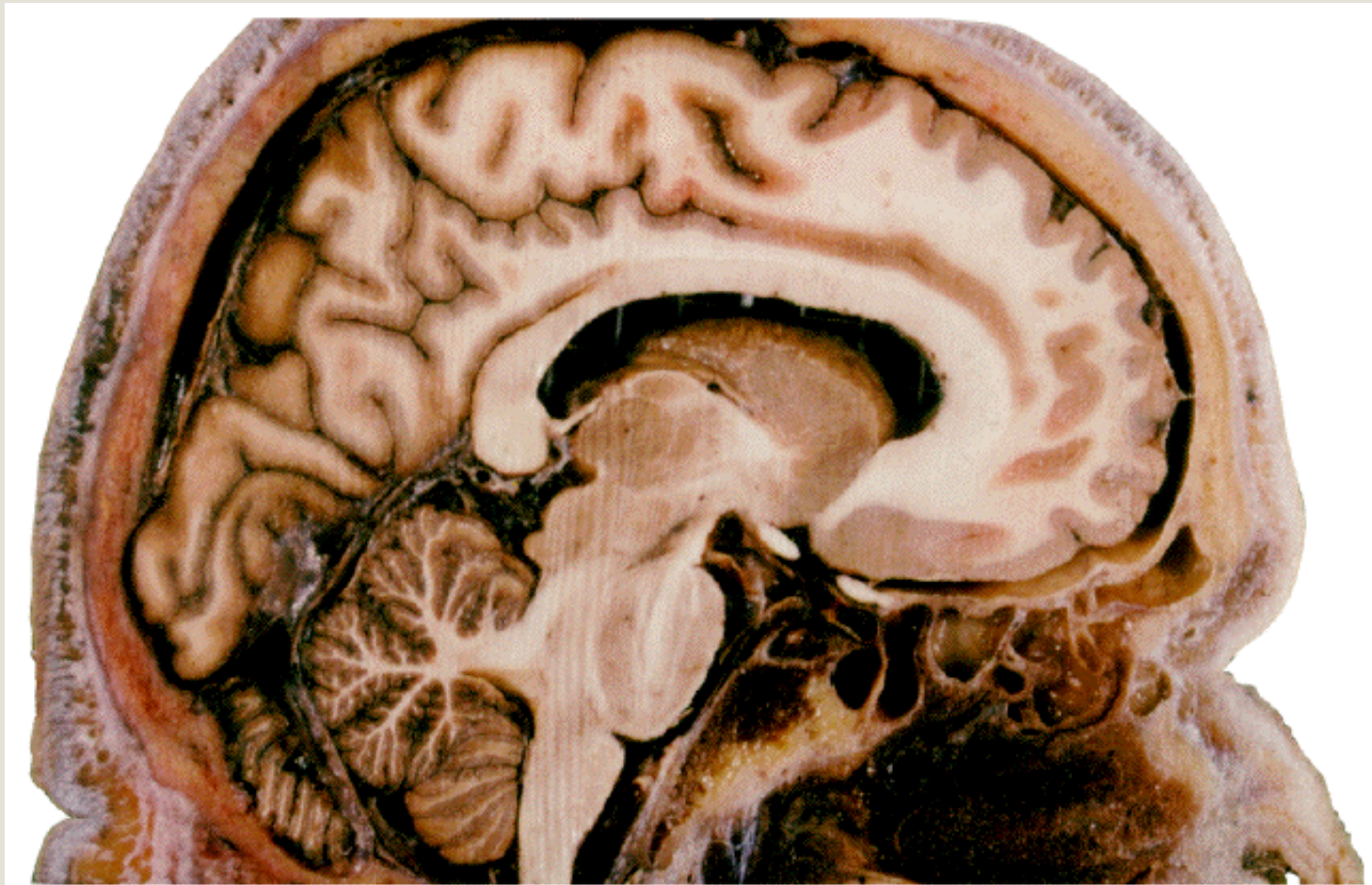


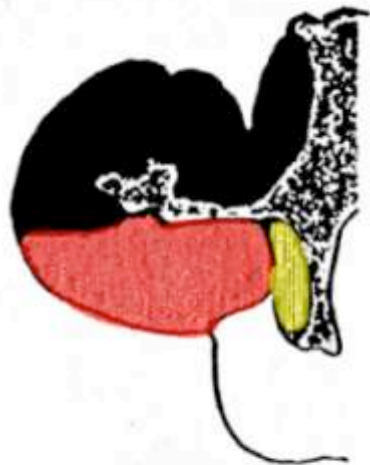# Corteccia Cerebrale



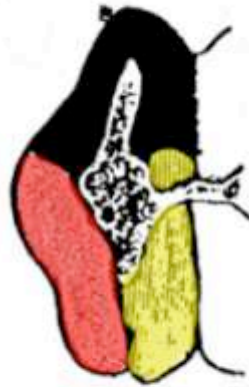# EVOLUZIONE DEL PALLIO

- Il **pallio** è la struttura che ricopre la porzione dorsale del telencefalo negli anfibi.
- La porzione mediale del telencefalo viene denominata **setto**
- La porzione laterale viene denominata **striato**
- Nel passaggio tra anfibi e rettili e poi tra rettili e mammiferi il pallio si espande soprattutto in una regione denominata **neopallio**, la crescita del pallio determina lo spostamento del setto e dello striato, che nei mammiferi vengono spinti all'interno del telencefalo

# EVOLUZIONE DEL PALLIO



CICLOSTOMA



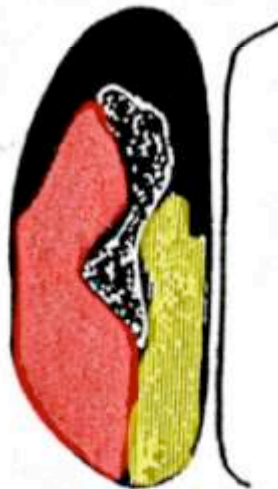SELACIO



TELEOSTEO



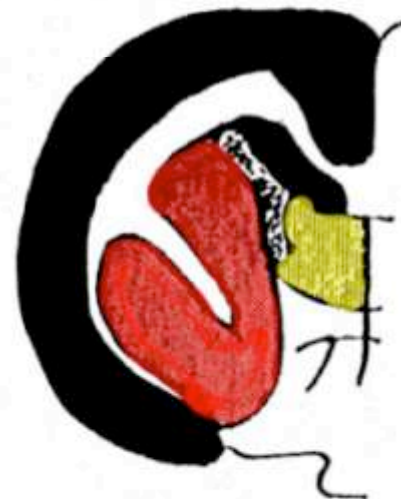ANFIBIO



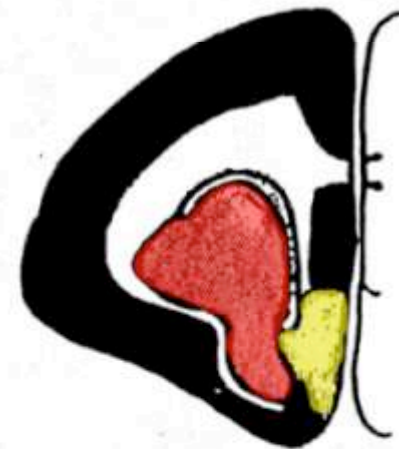RETTILE



UCCELLO



CONIGLIO



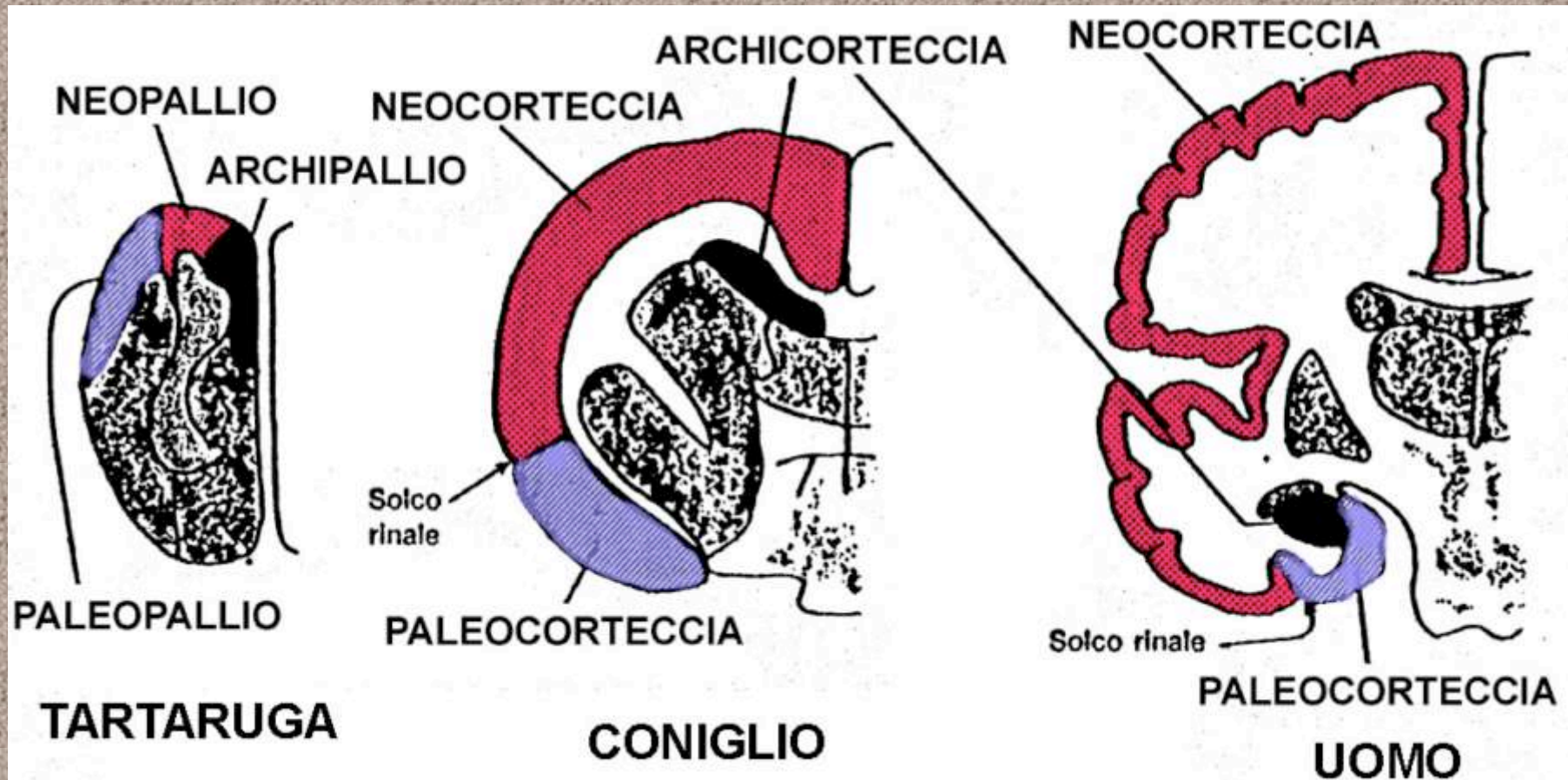
GATTO

■ PALLIO

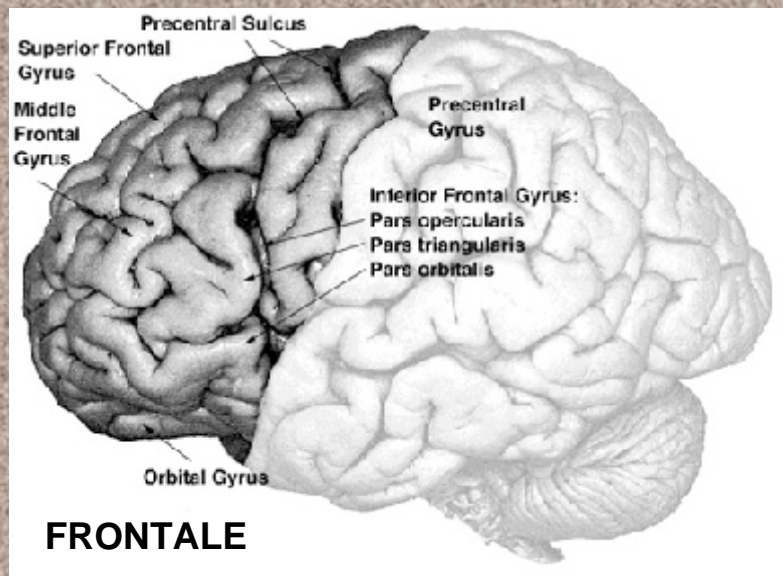
■ STRIATO

■ SETTO

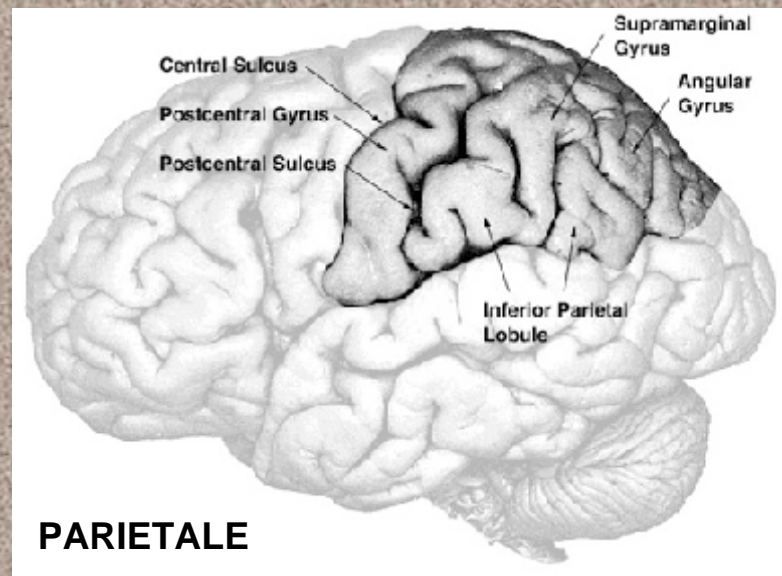
# LA NEOCORTECX



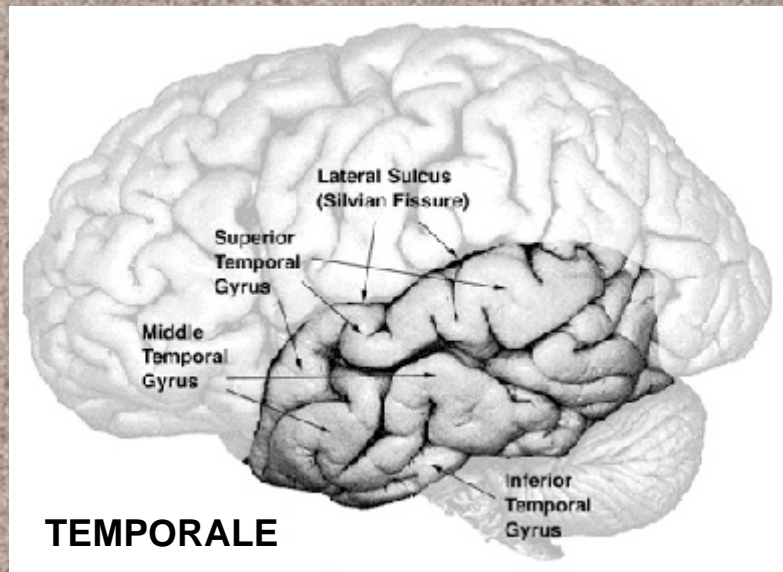
Nei Rettili il pallio viene suddiviso in paleopallio (laterale), archipallio (mediale) e neopallio (intermedio). Nei mammiferi il neopallio ha uno sviluppo esplosivo e sposta in basso il paleopallio e medialmente e internamente l'archipallio. Nell'uomo lo sviluppo della neocortex è così accentuato da spostare ulteriormente la paleocorteccia nella porzione inferiore del telencefalo, mentre l'archicorteccia da una posizione dorsale viene spinta in basso vicino alla paleocorteccia.



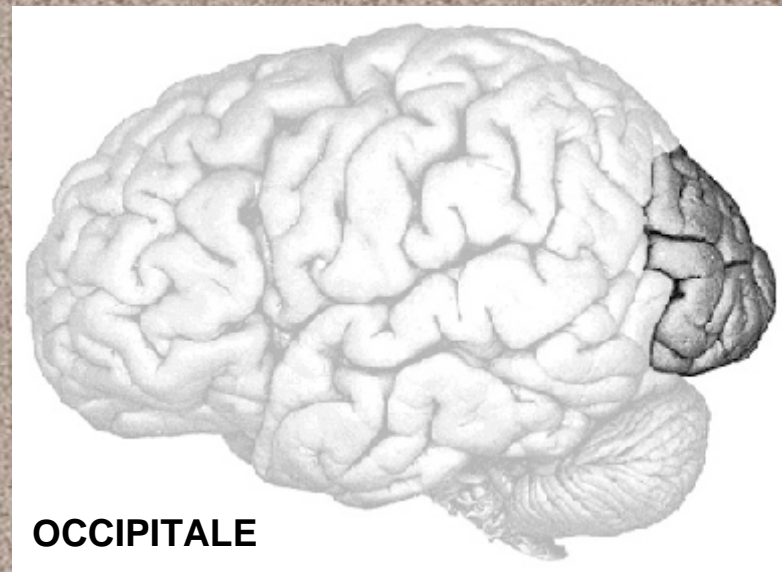
**FRONTALE**



**PARIETALE**



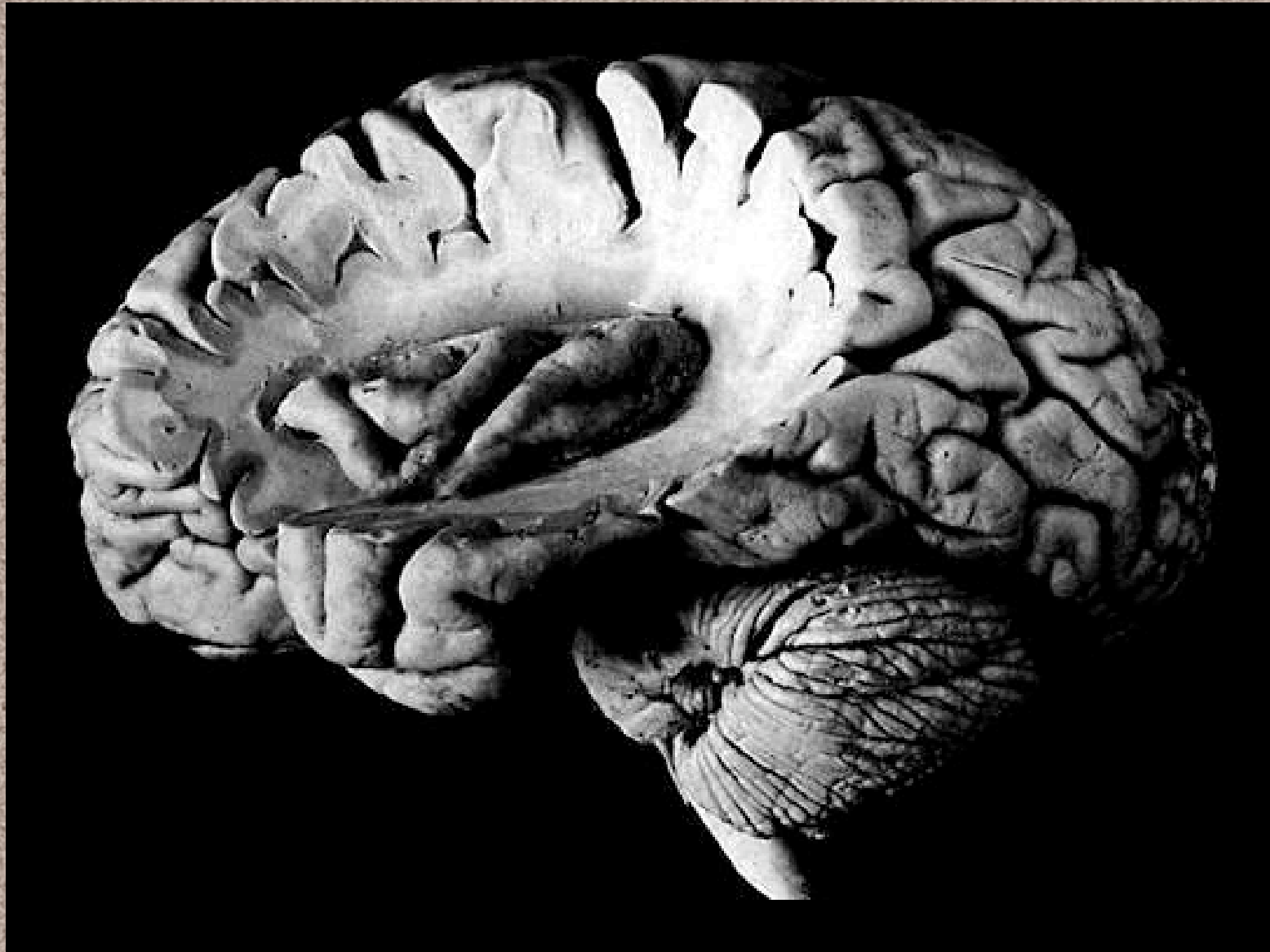**TEMPORALE**



**OCCIPITALE**

**La superficie degli emisferi viene suddivisa in lobi dalle scissure.  
I lobi a loro volta sono formati da circonvoluzioni.**

# Lobo dell'insula



# TIPOLOGIA DELLA CORTECCIA TELENCEFALICA

**ALLOCORTEX** (o *corteccia eterogenetica*); spessore ridotto ed uniformità di tipi neuronali

**ARCHIPALLIUM**; territori in cui si distinguono due strati (piramidale e granulare) variamente sviluppati

**PALEOPALLIUM**; disposizione disordinata dei vari tipi cellulari, che non consente di individuare una stratificazione

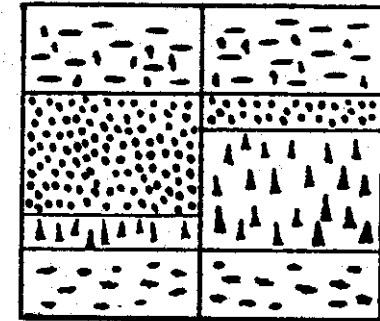
## NEOPALLIUM

**ISOCORTEX** (o *corteccia omogenetica*); maggiore spessore e complessità cito-mieloarchitettonica, in un complesso di neuroni che, in rapporto alla variabilità delle diverse aree, o presenta ben evidenti tutti gli strati (corteccia omotipica), o presenta invece un tipo neuronale prevalente (corteccia eterotipica agranulare, delle aree motrici; corteccia eterotipica granulare o coniocorteccia, delle aree sensitive; corteccia eterotipica di transizione, frontale, parietale e polare)

Territori in cui prevalgono cellule piramidali (ad esempio ippocampo ventrale)

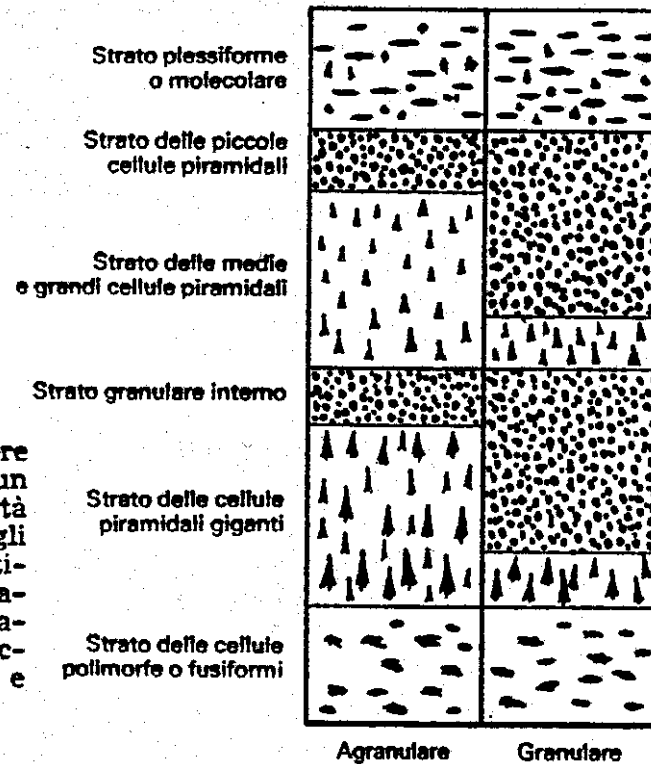
Territori in cui prevalgono cellule granulari (ad esempio giro dentato)

**Allocortex**  
(o *corteccia eterogenetica*)



Giro dentato (con prevalenza di granuli)      Ippocampo ventrale (con prevalenza di cellule piramidali)

**Isocortex**  
(o *corteccia omogenetica*)



## **TIPI DI ISOCORTECX**

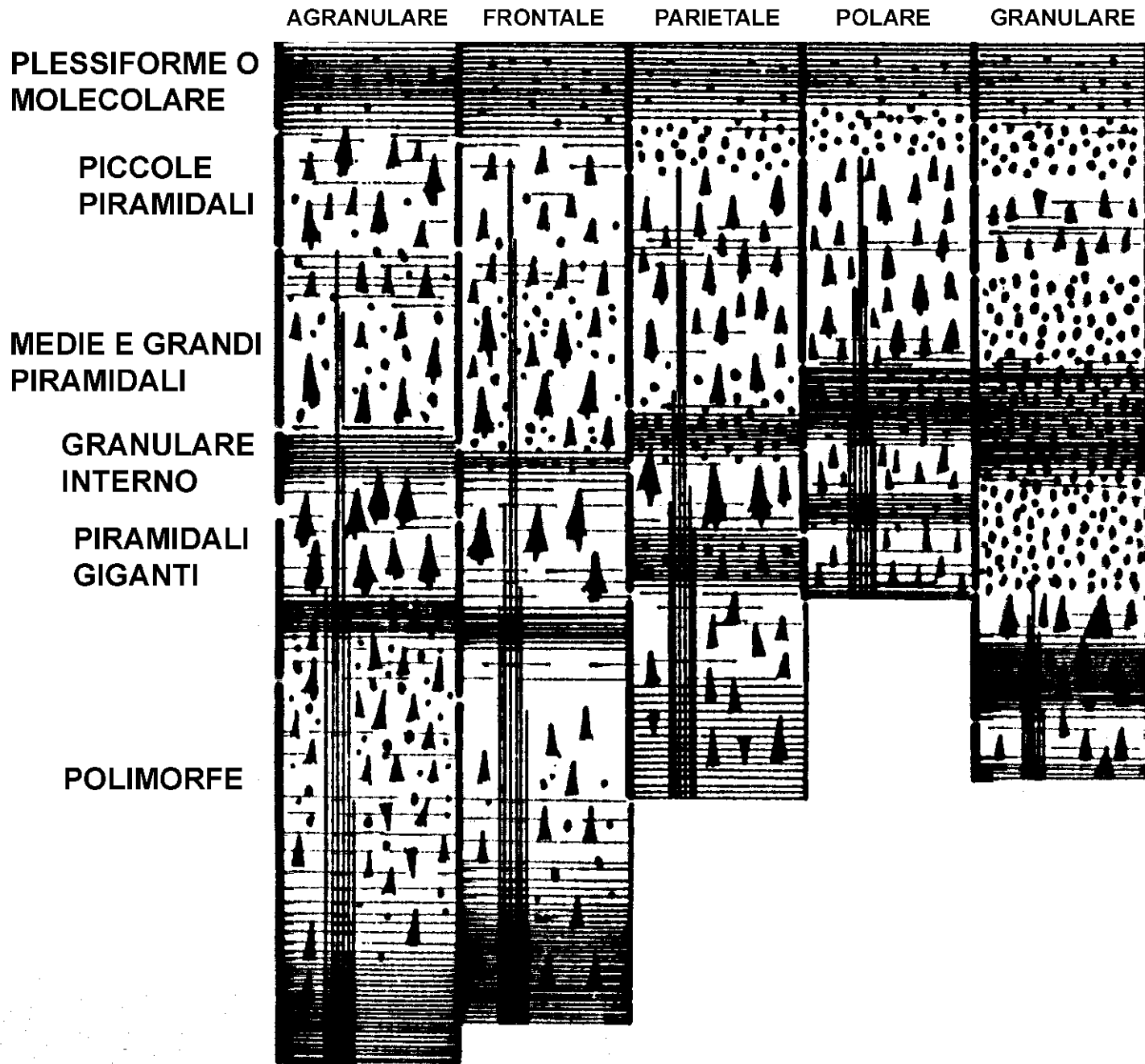
**AGRANULARE.** Tipica delle aree motrici. Ad esempio la circonvoluzione precentrale del lobo frontale. Mancano i granuli mentre gli strati dal 2° al 5° sono ricchissimi di cellule piramidali di varie dimensioni.

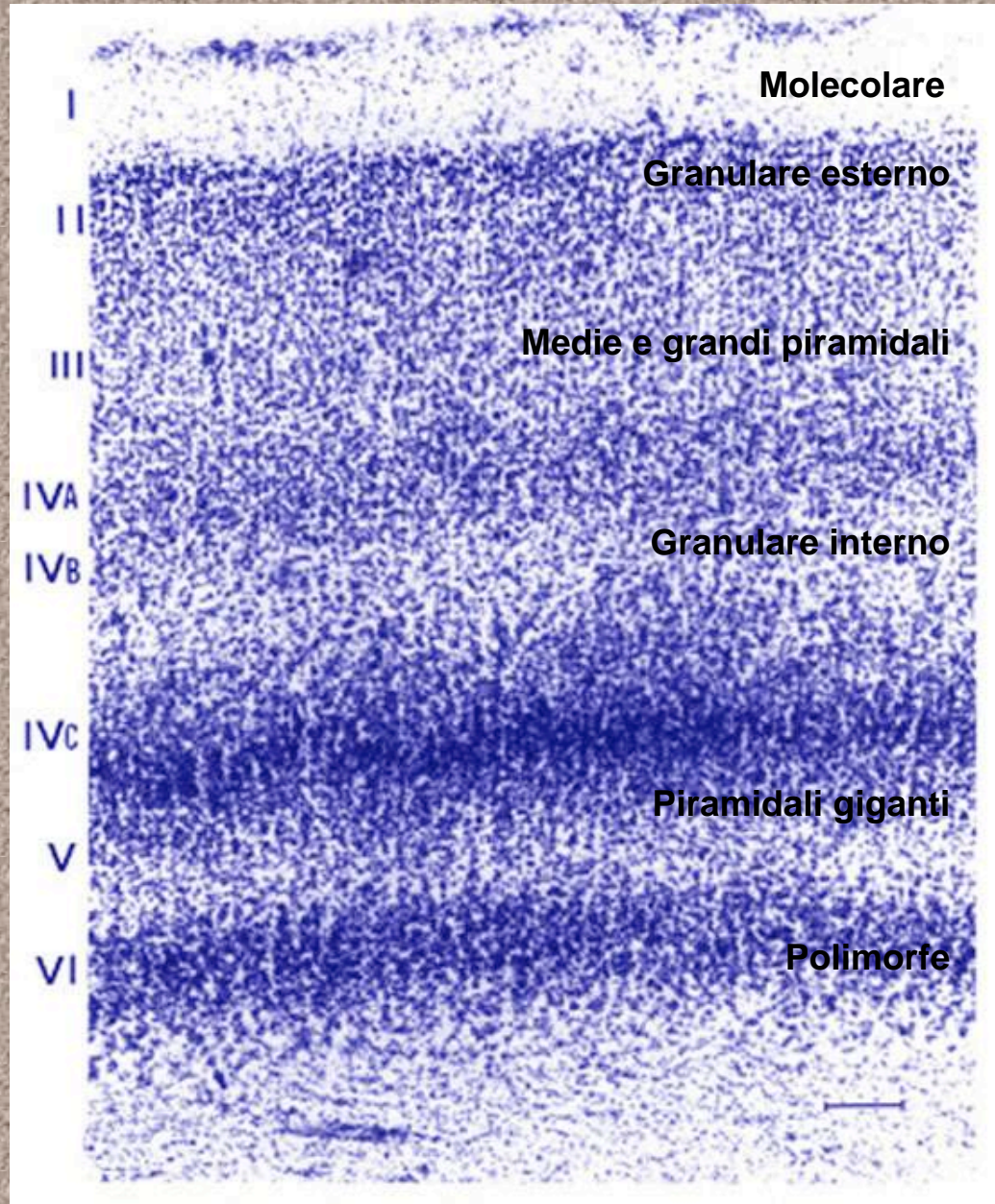
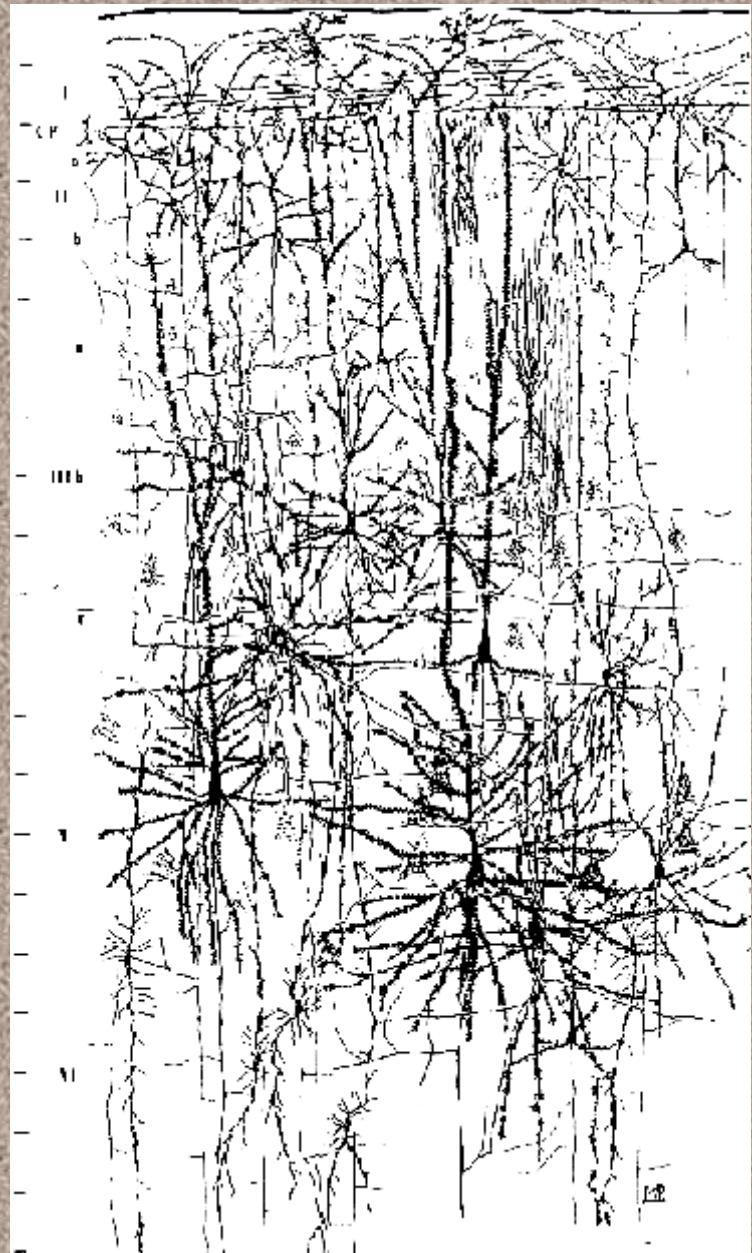
**FRONTALE.** Notevole spessore e predominanza degli elementi piramidali. I granuli sono tuttavia presenti anche se il corpo, invece di essere piccolo e grossomodo sferoidale, é triangolare.

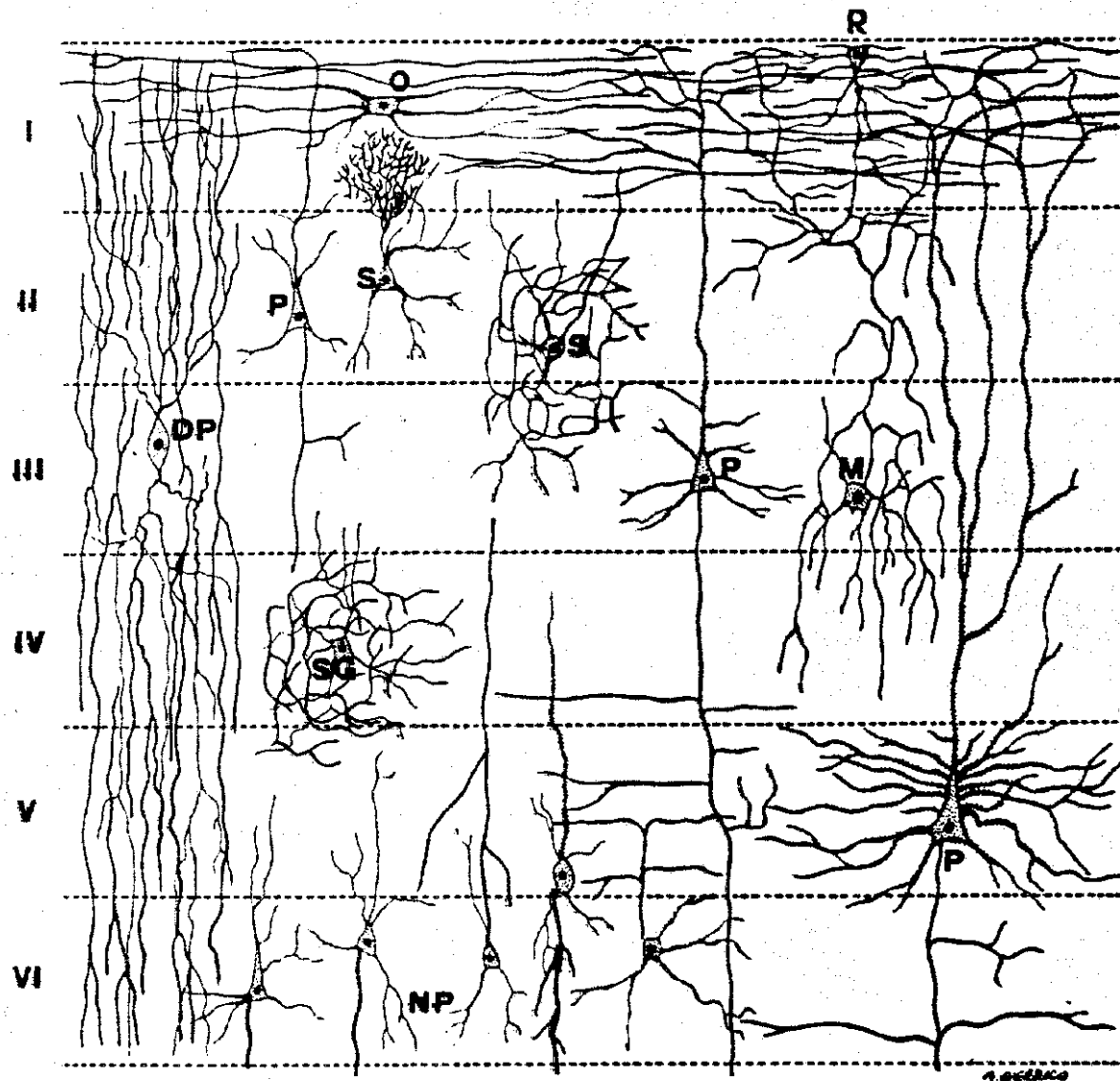
**PARIETALE.** Presenta strati granulari (2° e 4°) di notevole spessore, mentre sono ridotte (ma non assenti) le cellule piramidali. In totale la corteccia ha uno spessore inferiore a quella del lobo frontale.

**POLARE.** Si trova in corrispondenza dei poli frontale ed occipitale. I granuli prevalgono sulle cellule piramidali, ma lo spessore di tutta la corteccia é molto ridotto.

**GRANULARE.** Sottile, molto stipata di granuli che occupano gli strati dal 2° al 4°. E! tipica dell'area visiva (regione della scissura calcarina).








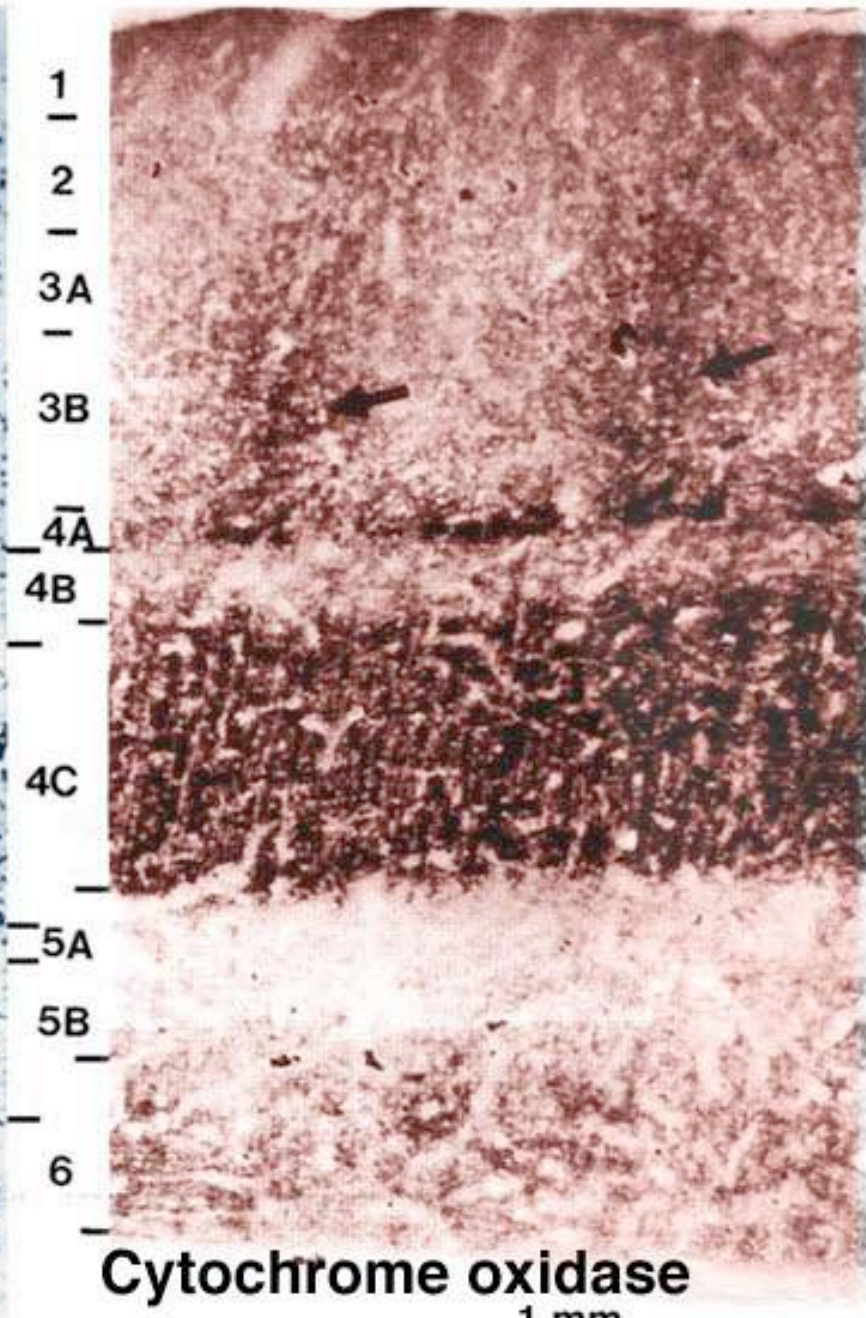
Tipi neuronali della isocorteccia telencefalica e loro distribuzione nei diversi strati. DP, cellule fusiformi a doppio pennacchio; P, cellule piramidali; S, cellule stellate; SG, cellule stellate granulari; O, cellule zontali; R, neuroni marginali di Retzius; M, cellule di Martinotti; NP, neuroni polimorfi. In rosso sono rappresentate le fibre corticifughe, in blu le fibre corticocole.

## TIPI NEURONALI DELLA CORTECCIA CEREBRALE

CELLULE	PIRENOFORO	DENDRITI	NEURITE	FUNZIONE
<b>PIRAMIDALI</b>	Piriforme di volume variabile	Uno apicale, molti basali orizzontali	Corticifugo	Origina fibre di proiezione efferenti
<b>POLIMORFE</b>	Volume e forma variabile	Senza orientamento definito	Corticifugo	Cell.piramidali modificate
<b>GRANULARI</b>	Piccolo, cellule ad-densate negli strati corrispondenti	Brevi e ramificati	Corticifugo o corticicolo	Ricevono le fibre dei sistemi proie-tivi corticipeti.
<b>A DOPPIO PENNACCHIO</b>	Ovoidale	Due ciuffi che si originano dai poli opposti del corpo	Corticicolo a decorso orizzon-tale	Associativa
<b>DEL MARTINOTTI</b>	Voluminoso Irregolare	Numerosi e brevi	Corticicolo, va in superficie e si divide a T	Associativa (orizzontale)
<b>ORIZZONTALI</b>	In superficie	Brevi	Corticicolo, decorre orizzon-tale	Associativa
<b>DEL RETZIUS (marginali)</b>	In superficie	Brevi	Corticicolo, si dirige in profondità	Associativa
<b>DEL 2° TIPO di GOLGI</b>	Variabile	Brevi	Corticicolo, si ramifica vicino al corpo	Associativa su un territorio limitato



**Nissl stain**



**Cytochrome oxidase**

1 mm

strato molecolare

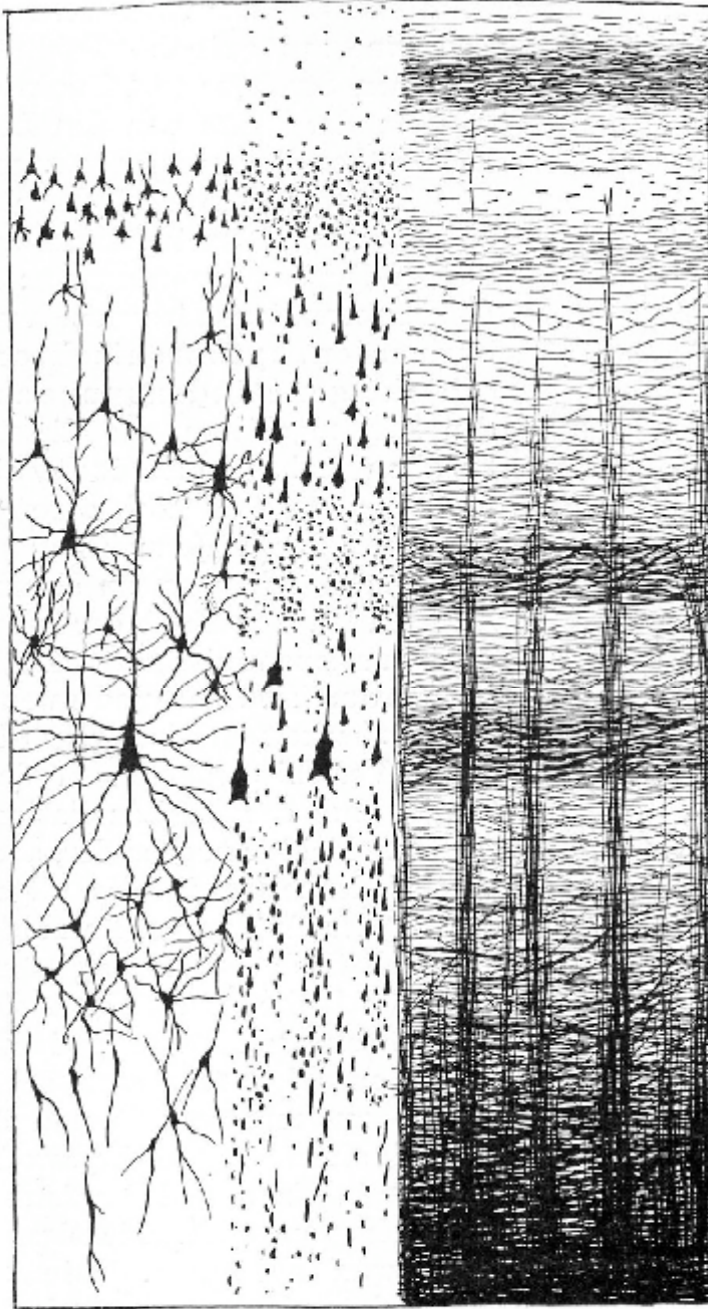
strato granulare esterno

strato piramidale esterno

strato granulare interno

strato piramidale interno

strato polimorfo



fibre tangenziali

stria di Bechterew

stria esterna  
di Baillarger  
(di Gennari)

stria interna  
di Baillarger

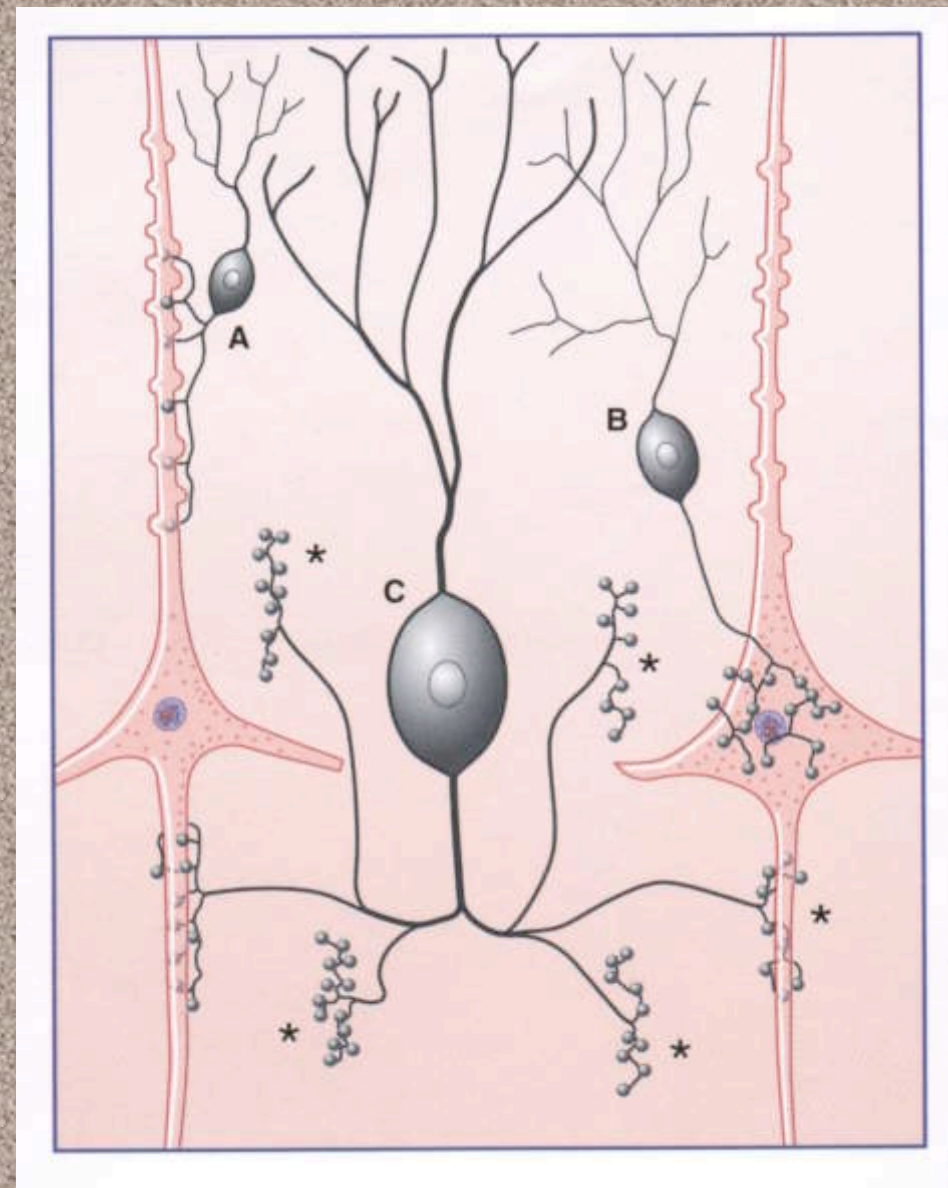
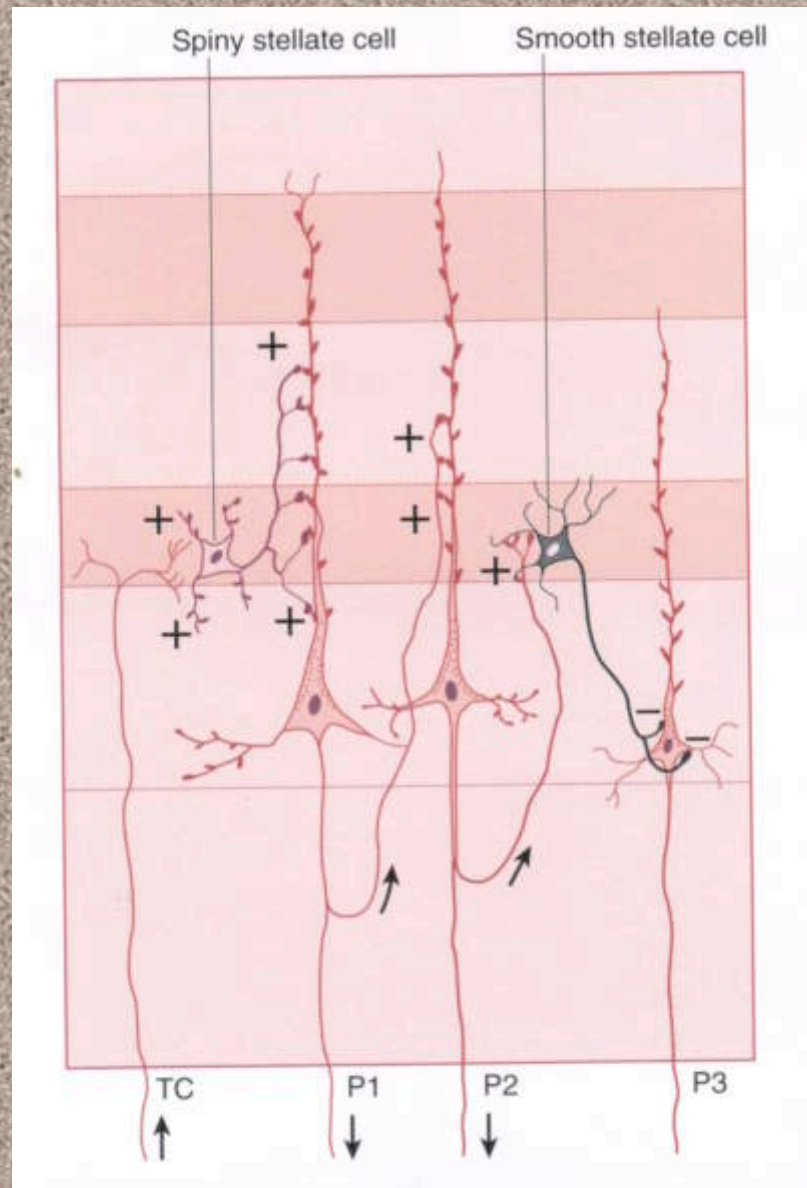
fibre infracorticali

A

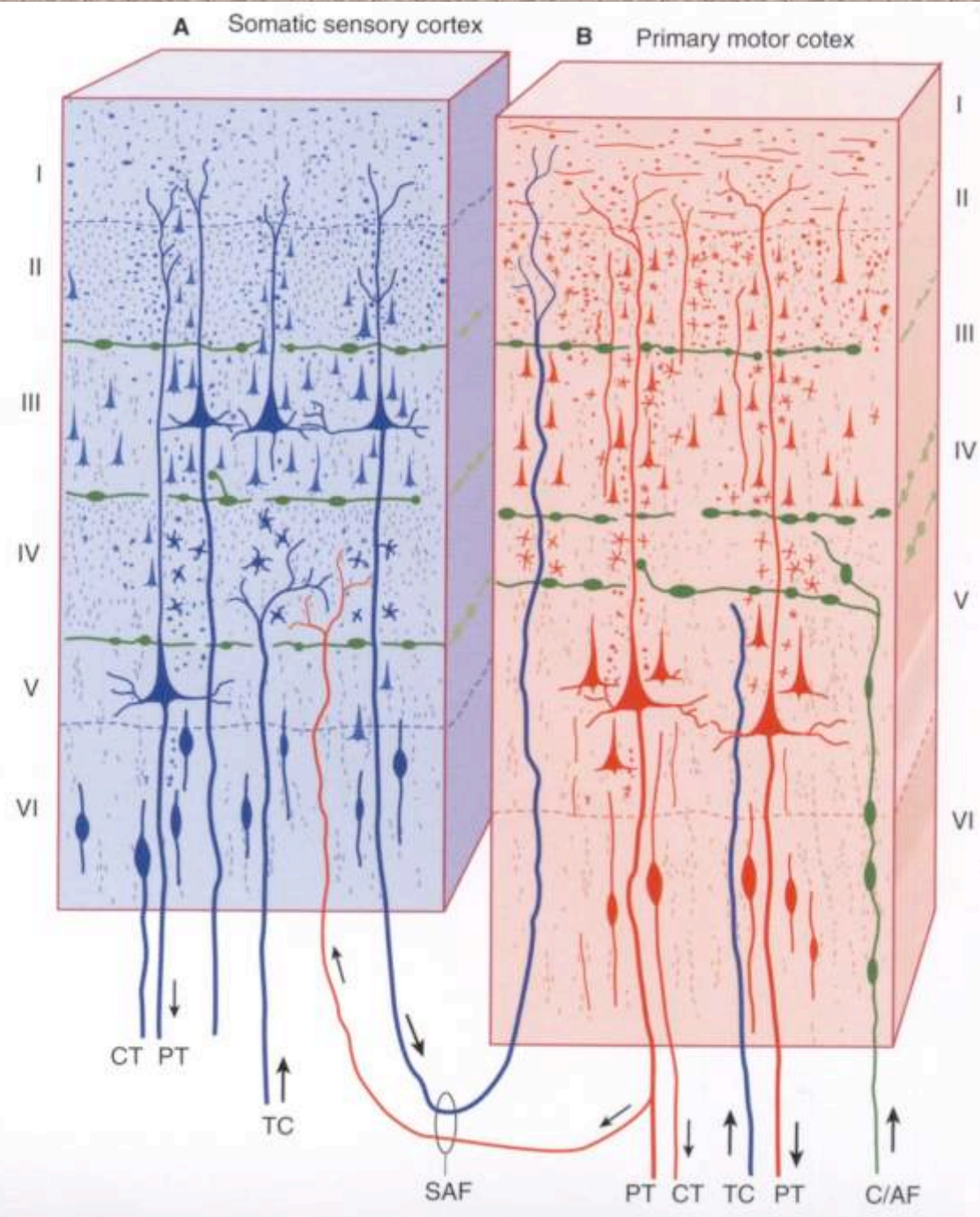
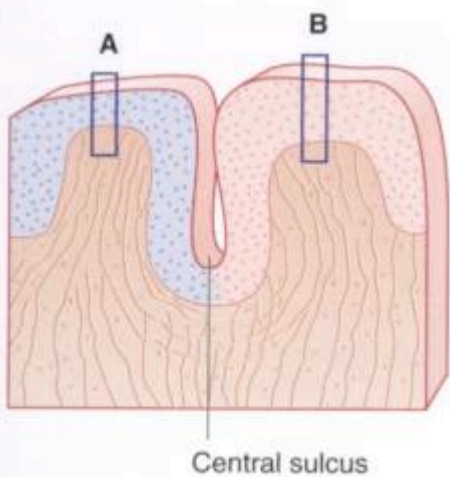
B

**Comparazione tra la distribuzione dei diversi tipi cellulari, identificati con l'impregnazione argentea e la distribuzione dei sistemi di fibre evidenziate con una colorazione per la mielina**

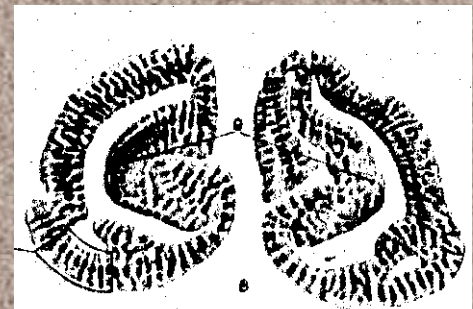
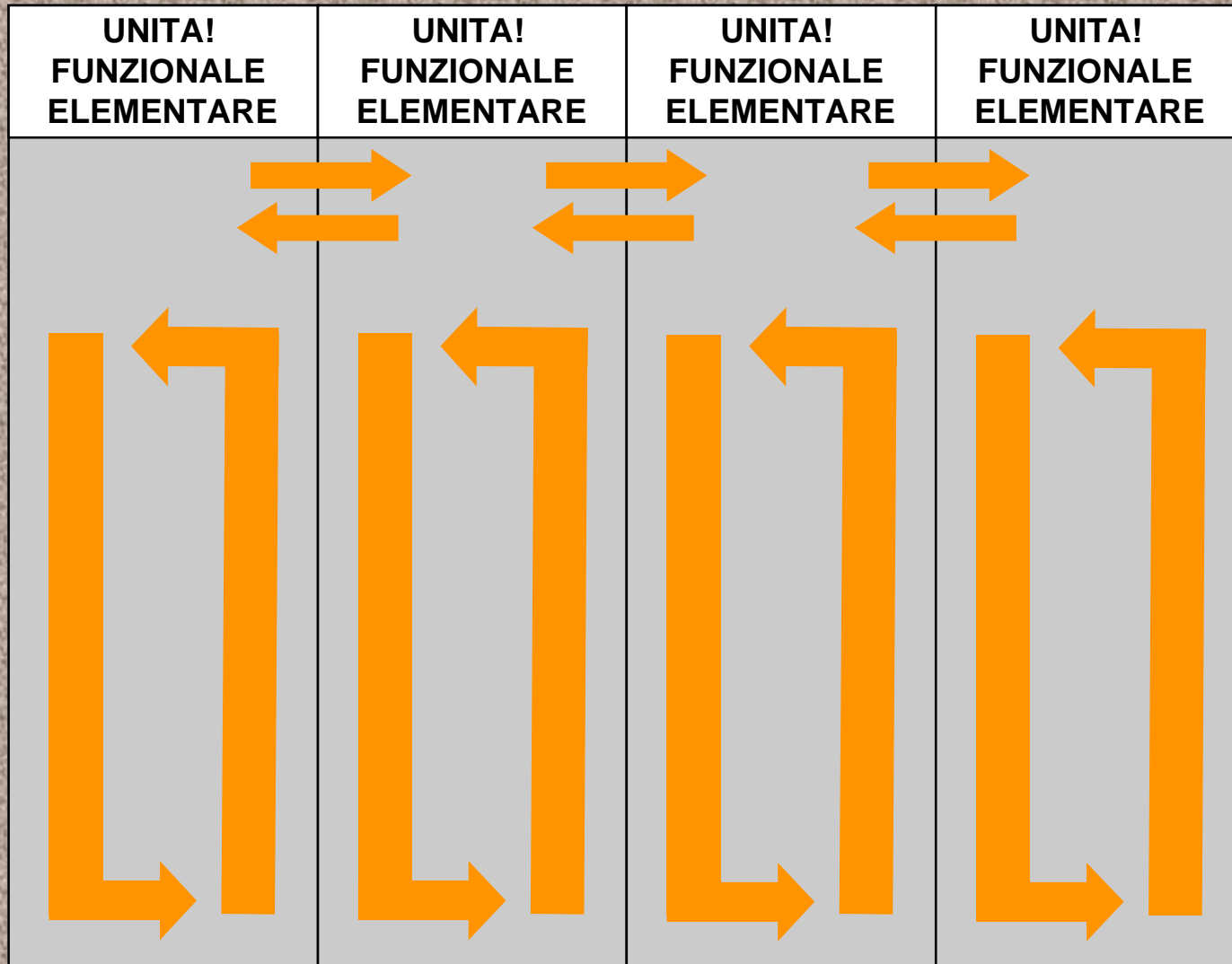
# Neuroni e Glia



# COLLEGAMENTI TRA AREE CEREBRALI



# ORGANIZZAZIONE COLONNARE



Colonne funzionali nella  
corteccia visiva  
(sec. Kennedy • Coll.)



# **Aree funzionali**

- **Le regioni della corteccia svolgono funzioni diverse. Pertanto devono essere identificabili in base alla loro posizione topografica.**
- **La suddivisione in lobi e circonvoluzioni non è sufficiente a definire tutte le aree funzionali che sono state finora identificate**
- **Sono stati proposti diversi tipi classificazione, ma la più generalmente accettata è la classificazione secondo Brodmann che identifica le singole aree con un numero**

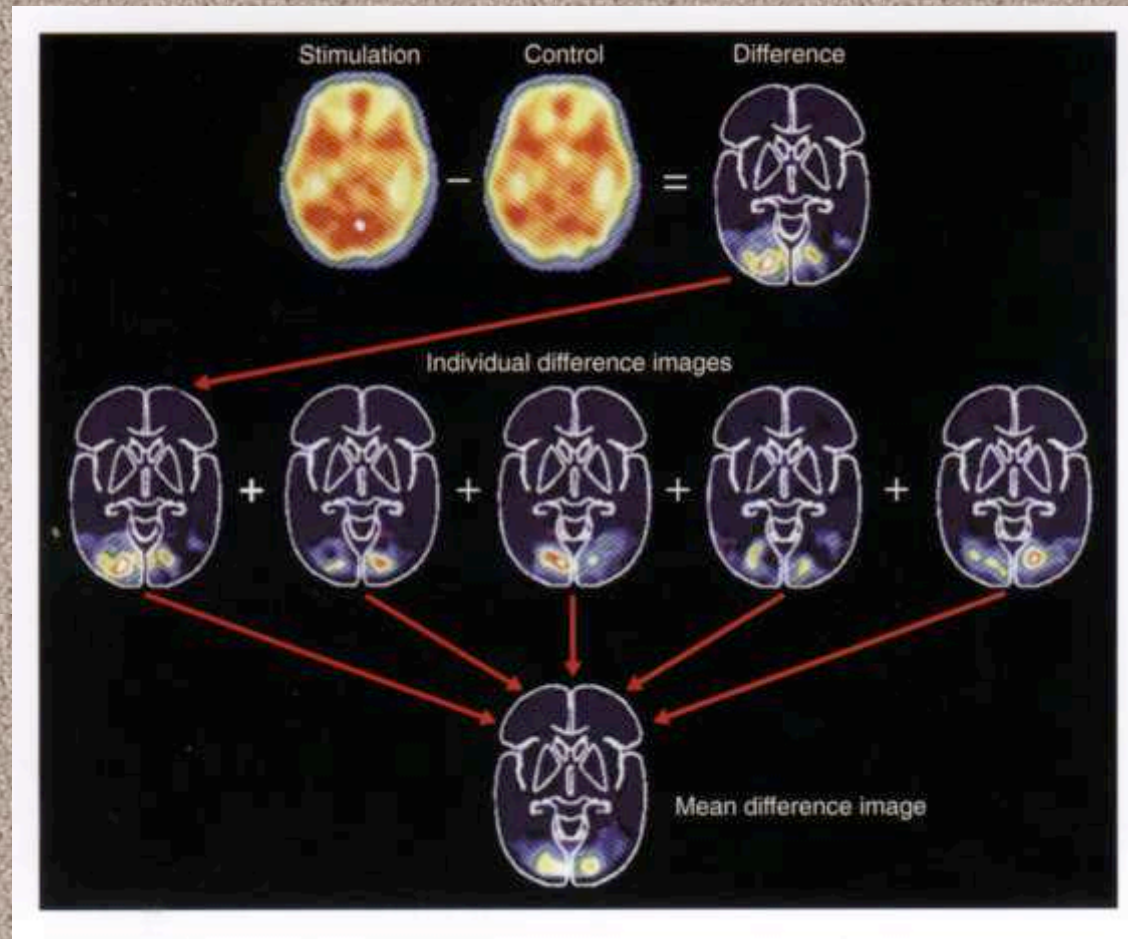
# MAPPE FUNZIONALI

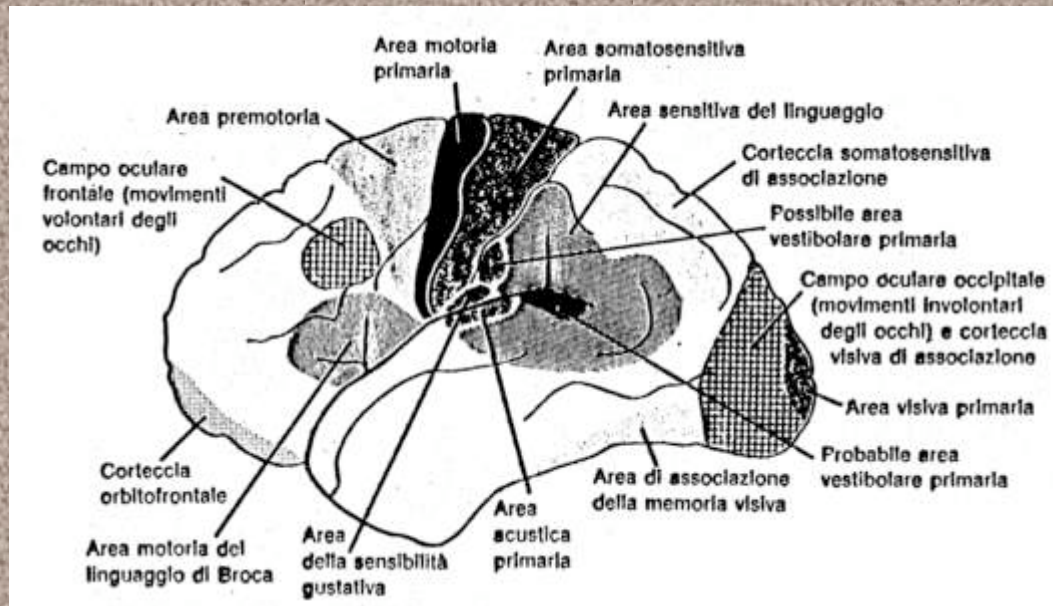
## COSTRUZIONE DELLE MAPPE FUNZIONALI

Vengono normalmente eseguite analisi con la PET (emissione positronica)

Si confrontano le emissioni in condizioni di riposo e quelle di un individuo sottoposto ad un certo compito (in questo caso: visione)

Le mappe vengono costruite anche attraverso una media di vari casi



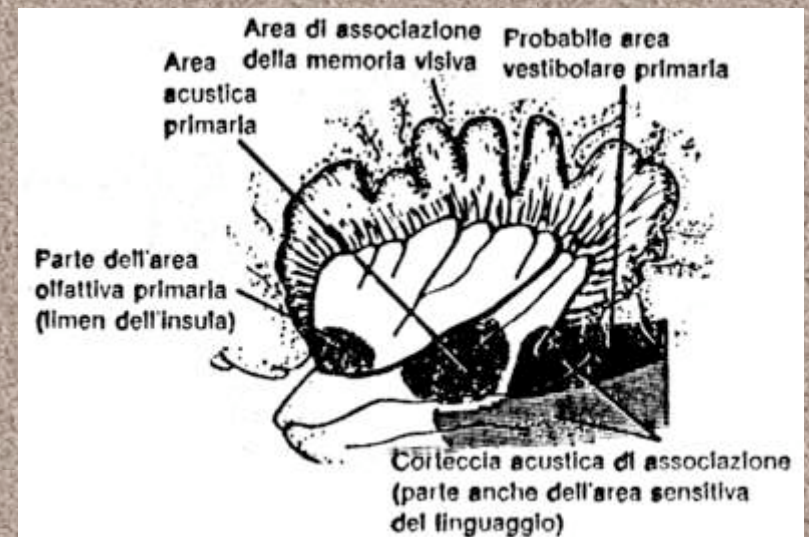
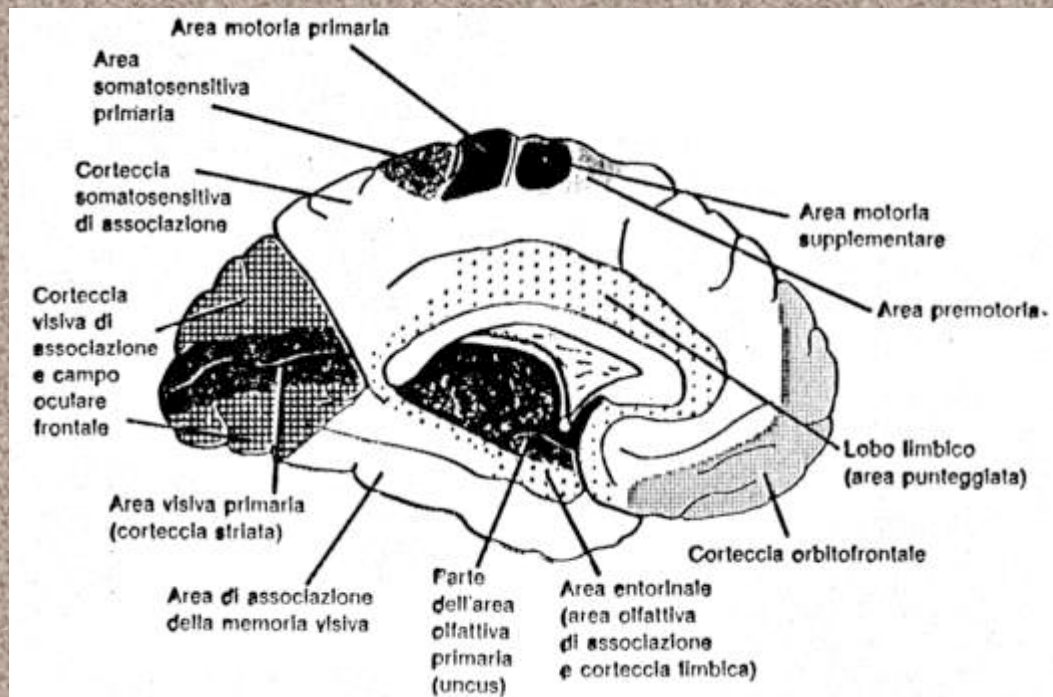


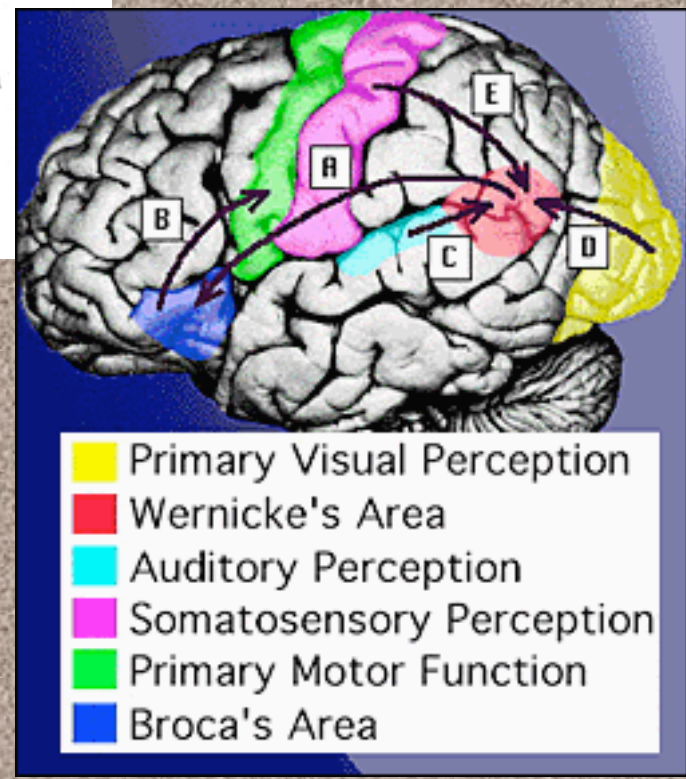
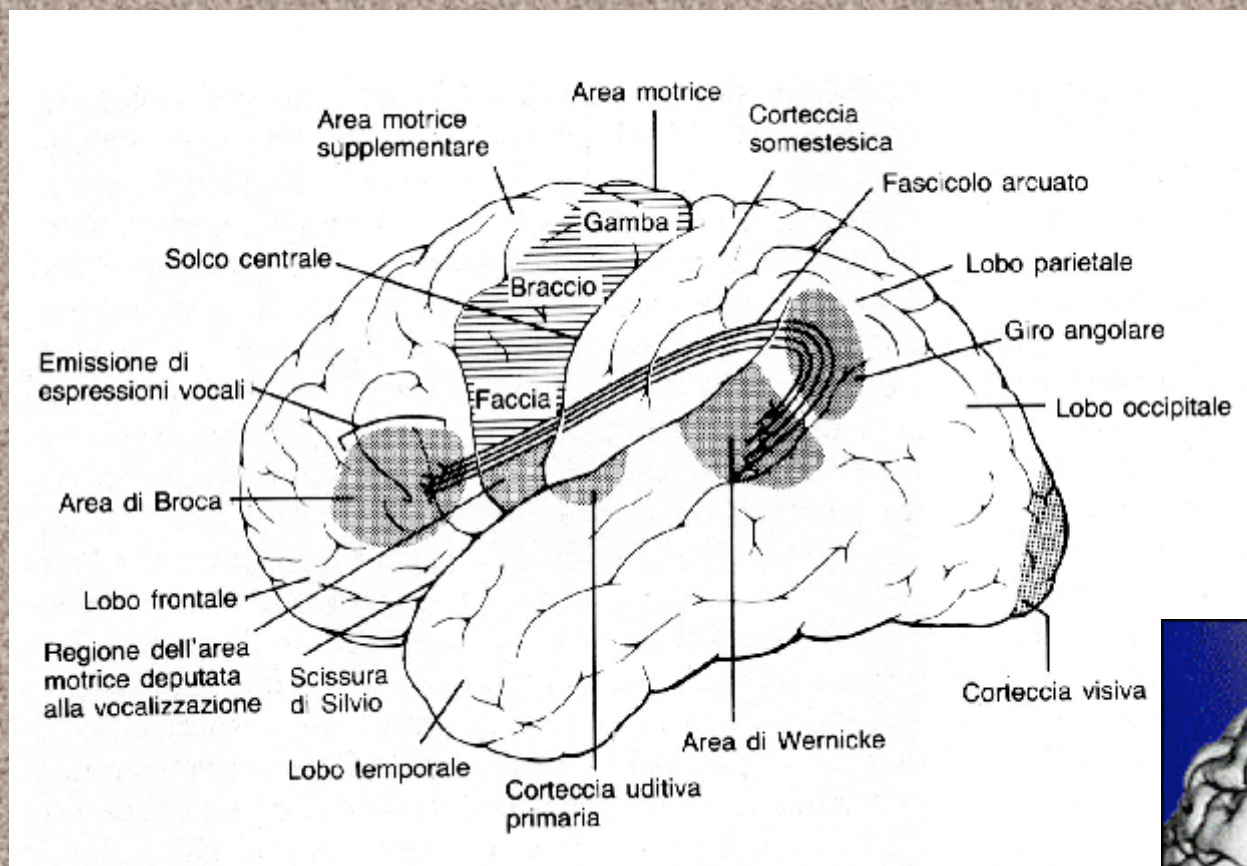
## Distribuzione aree funzionali nella corteccia:

Faccia laterale

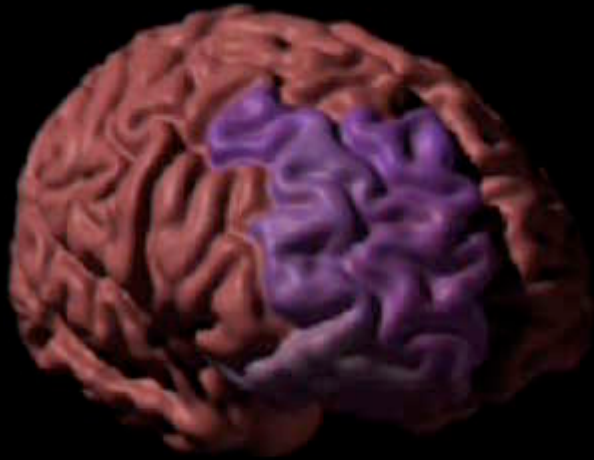Faccia mediale

Lobo dell'insula

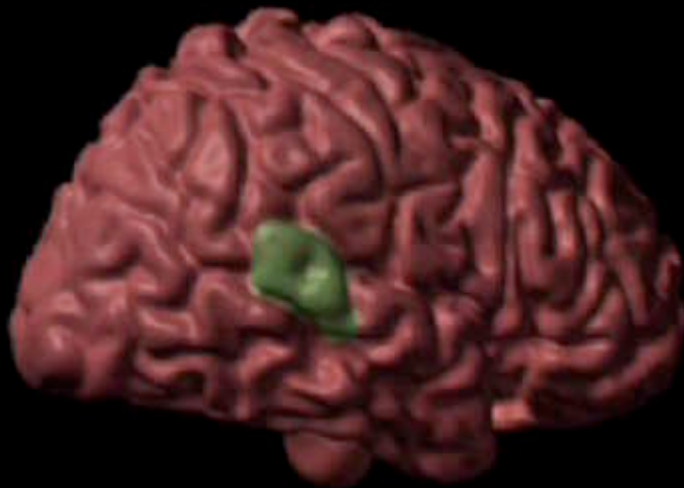
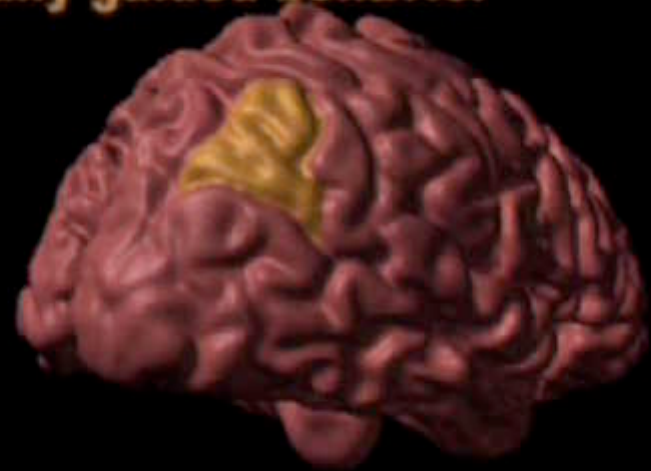


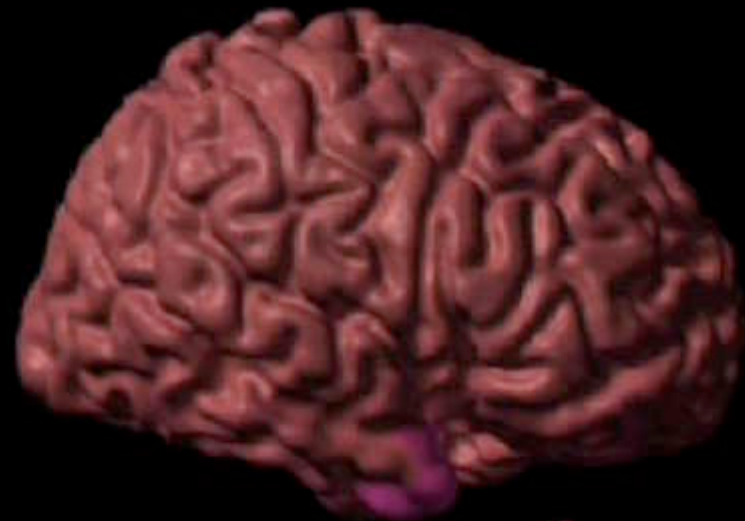**visually guided behavior**



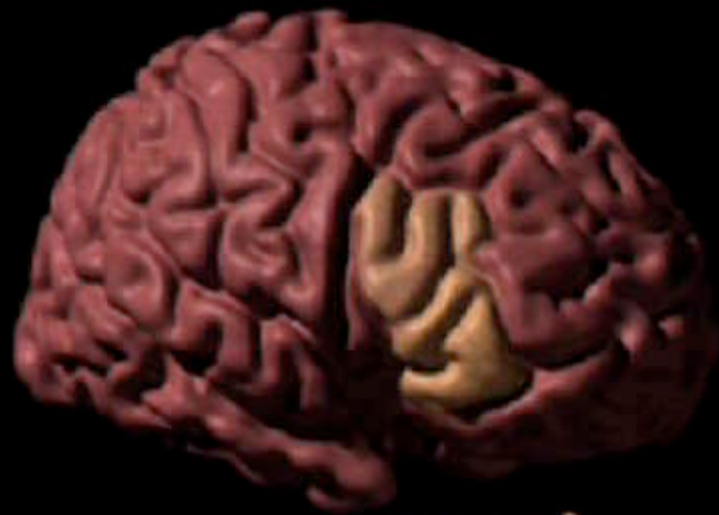**cognition**



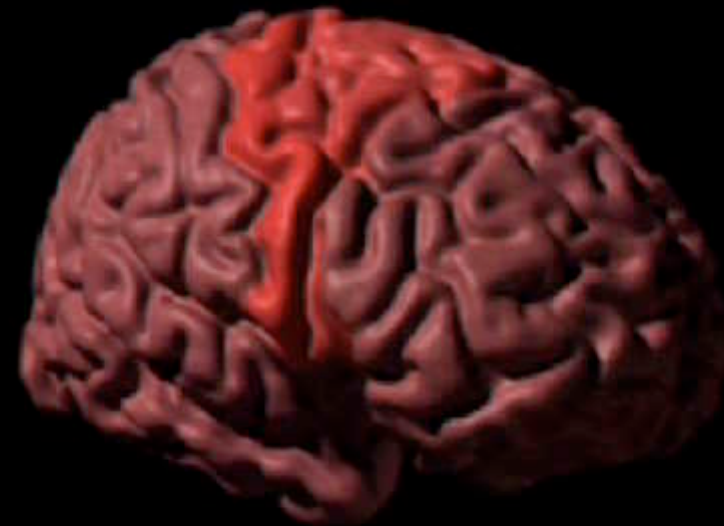**language composition**



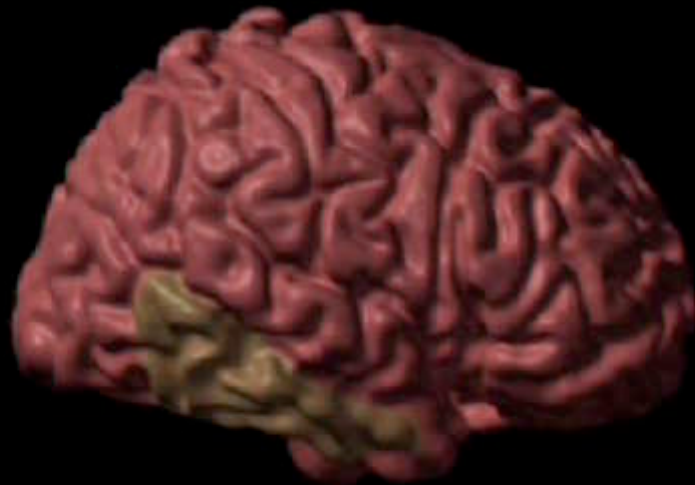**emotion**



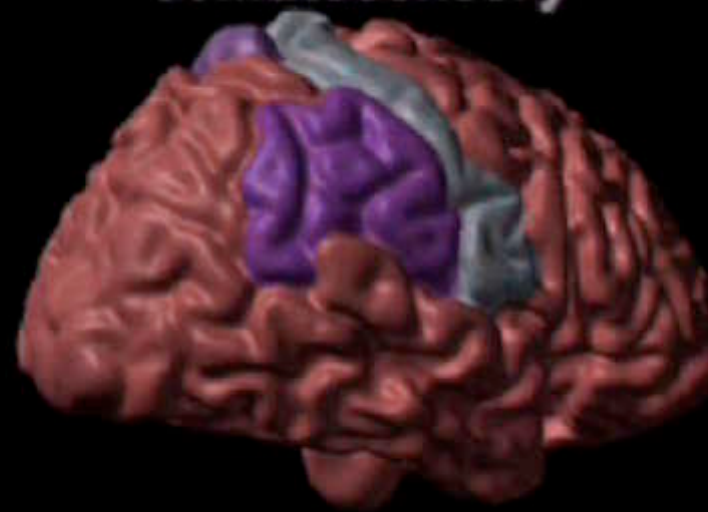**speech**



**motor**

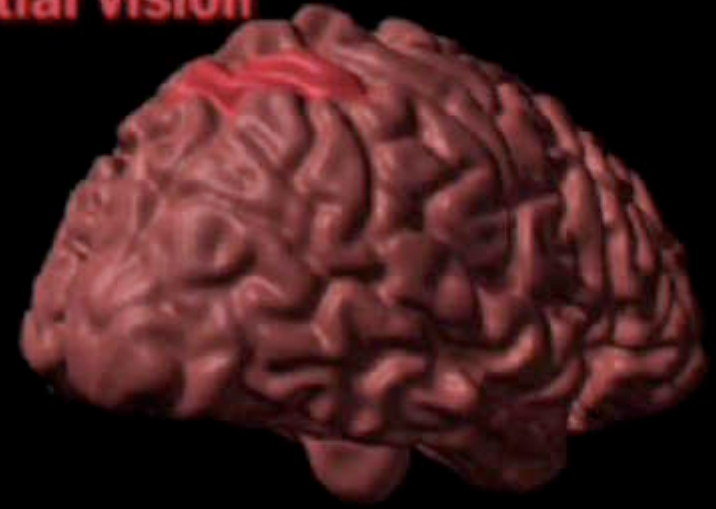

**object recognition**

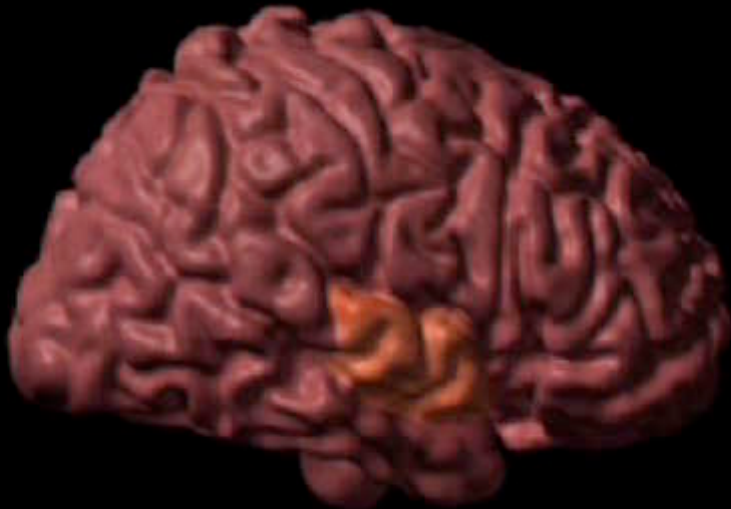


**somatosensory**

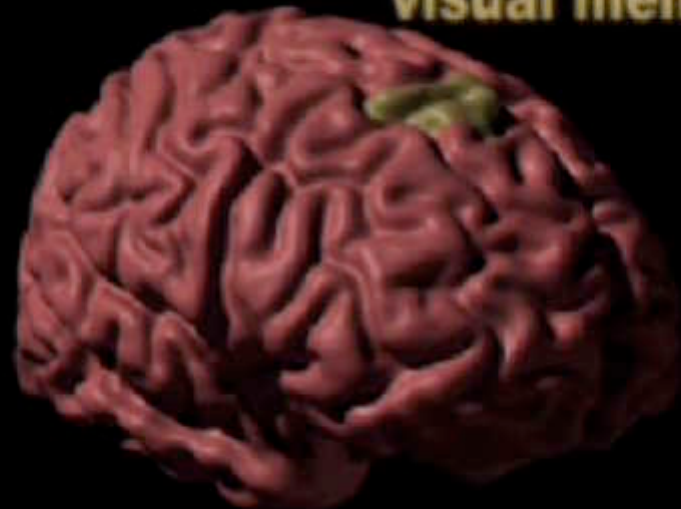
**spatial vision**



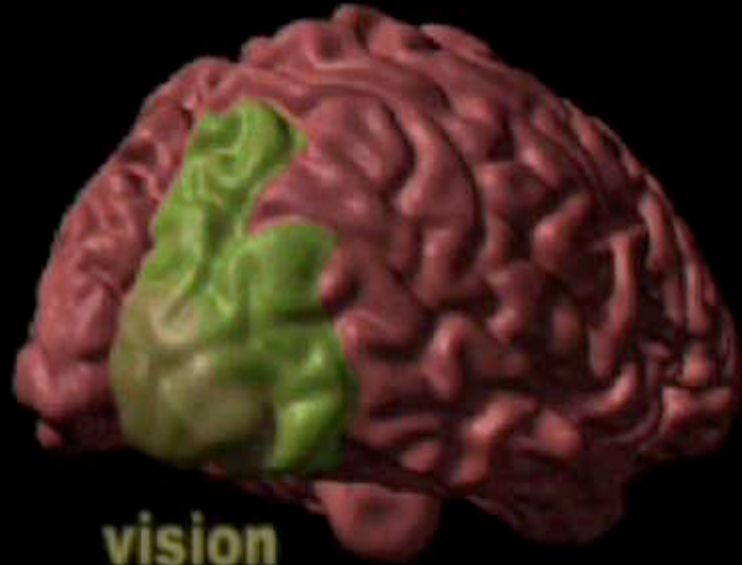
**hearing**

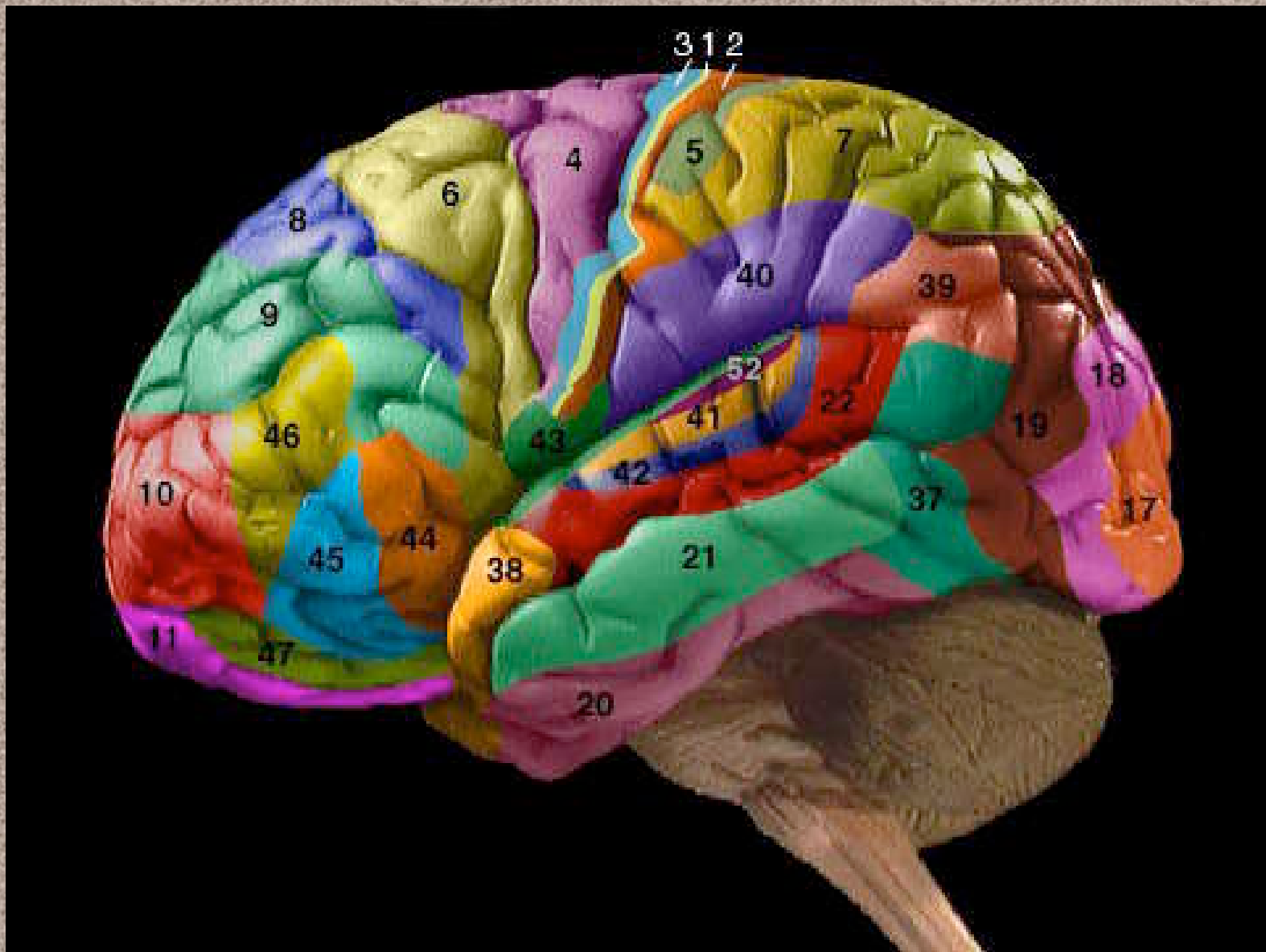


**visual memory**

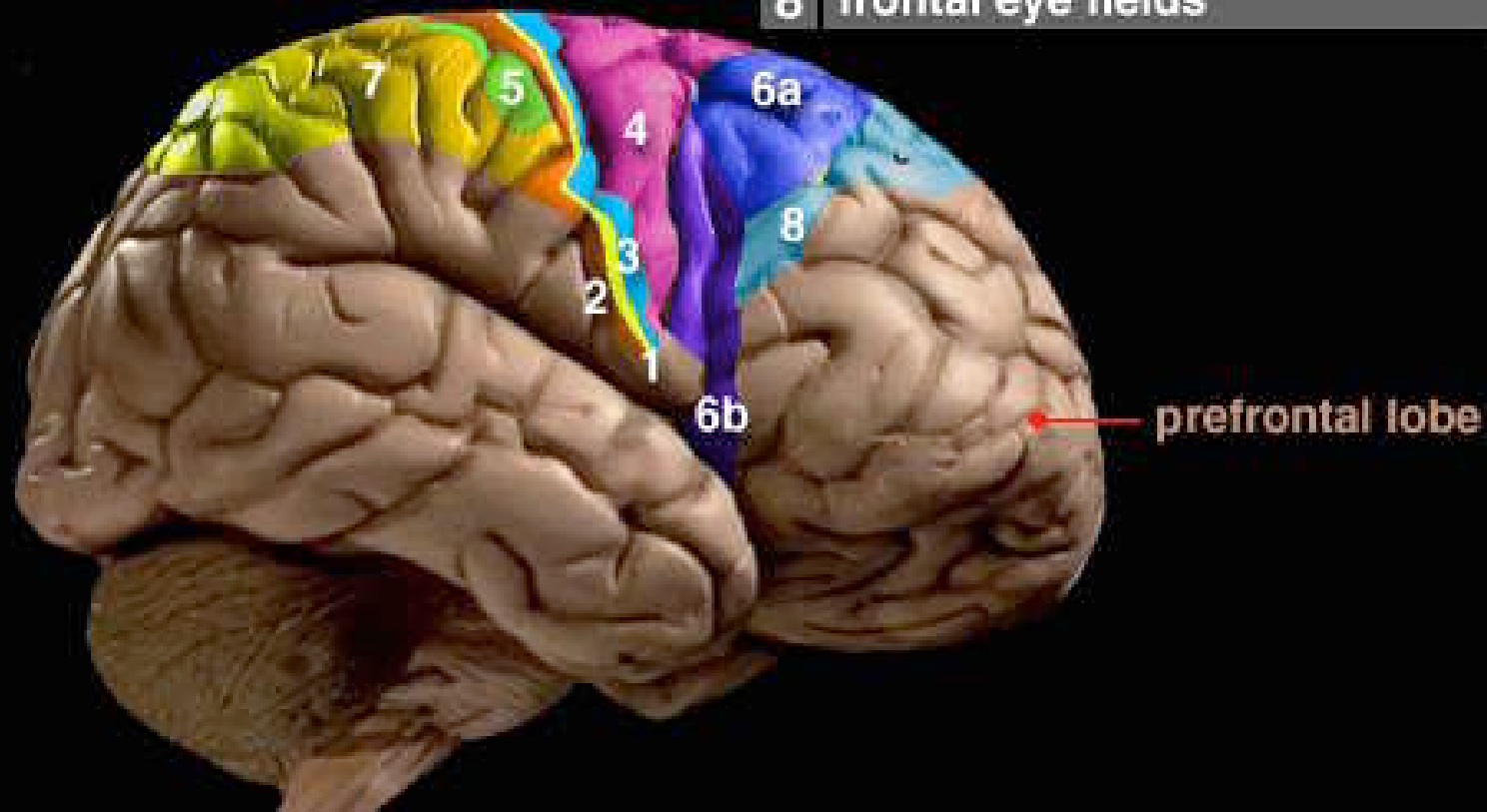


**vision**

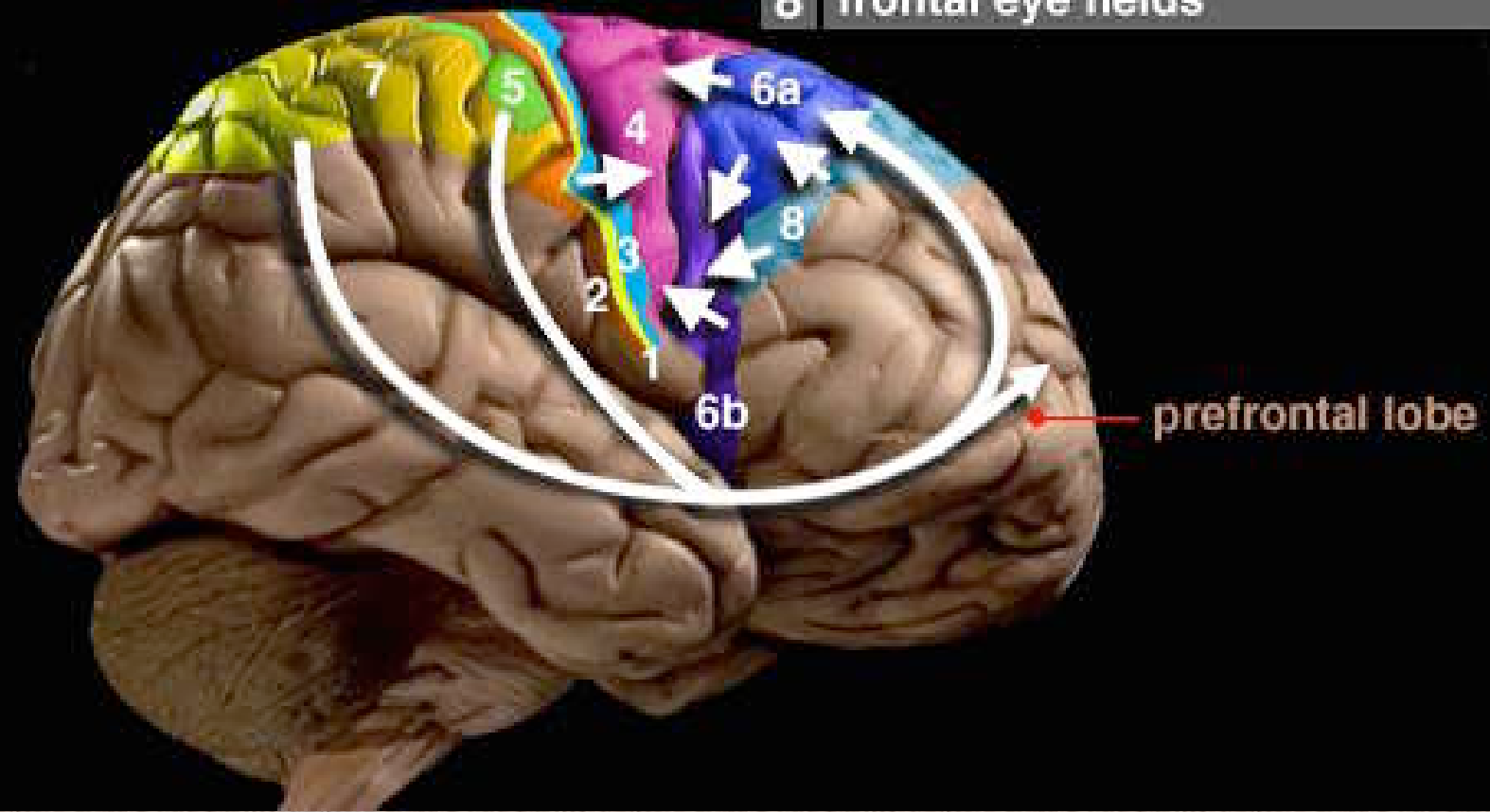


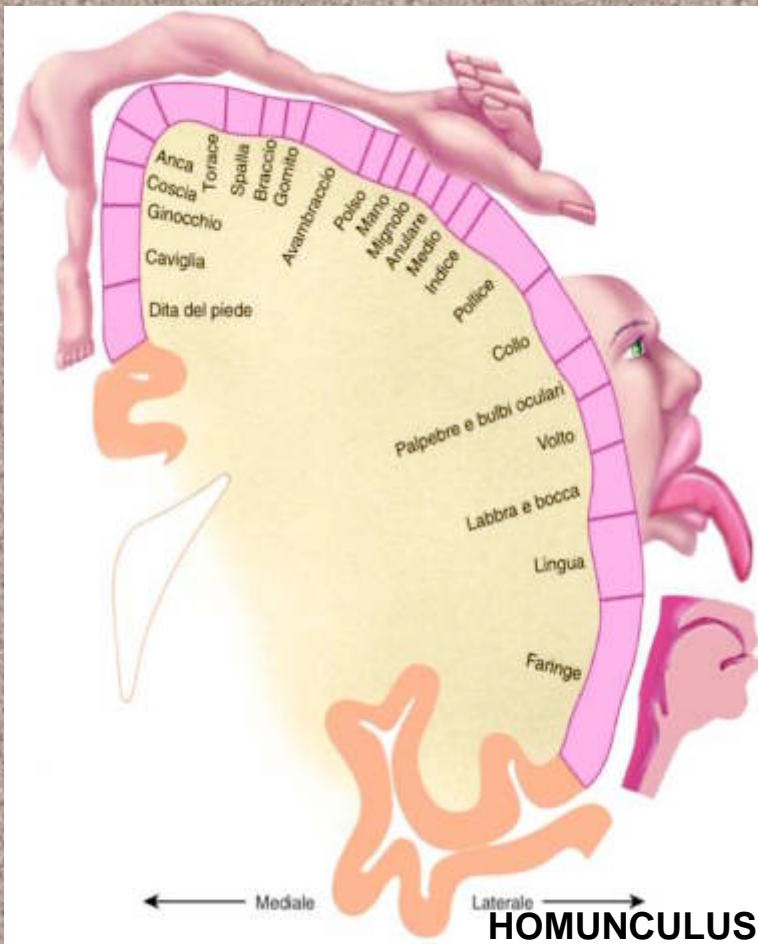


3	1	2	primary somatosensory cortex
	5	7	posterior parietal cortex
		4	primary motor cortex
		6a	supplementary motor area
		6b	premotor cortex
		8	frontal eye fields

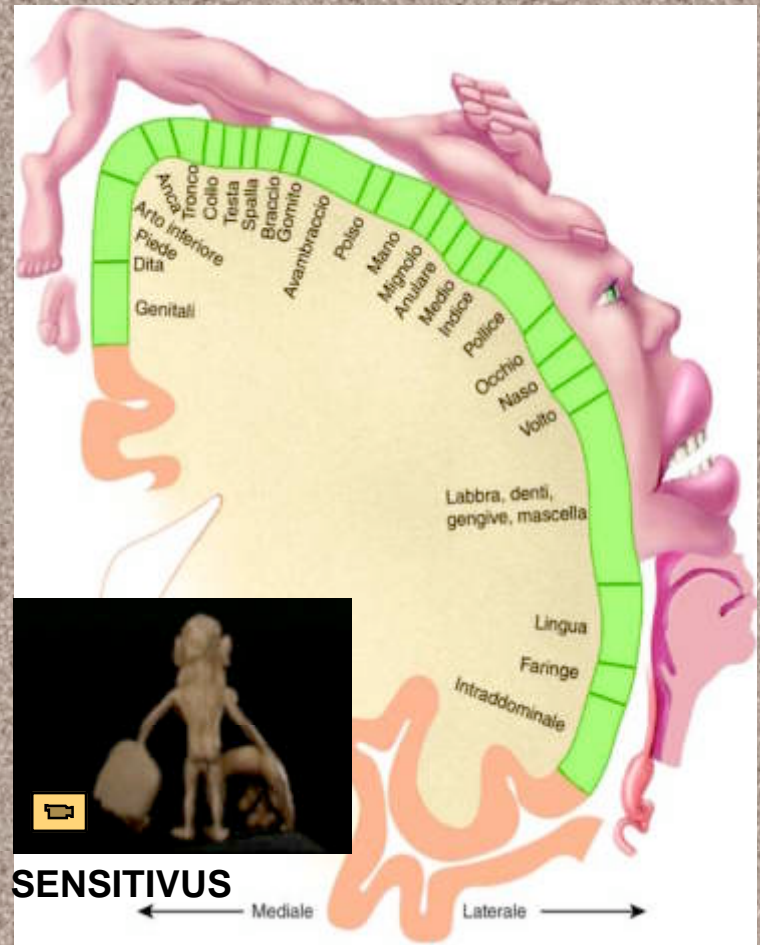
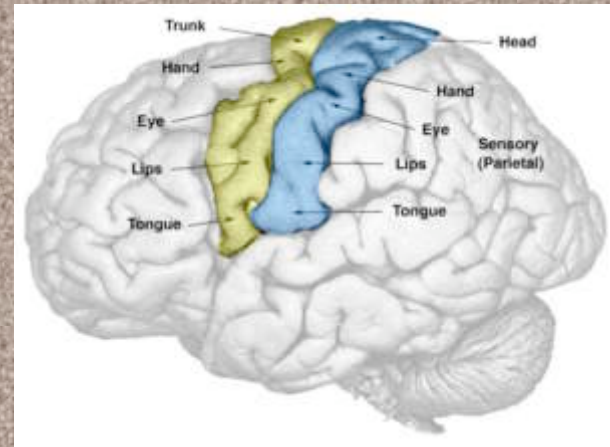


1	2	3	primary somatosensory cortex
5	7		posterior parietal cortex
	4		primary motor cortex
	6a		supplementary motor area
	6b		premotor cortex
	8		frontal eye fields

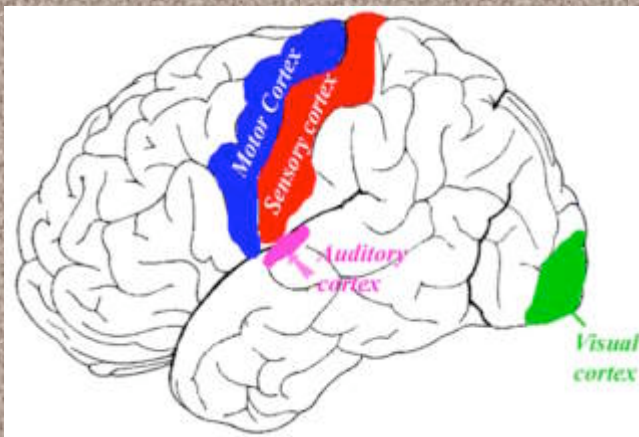


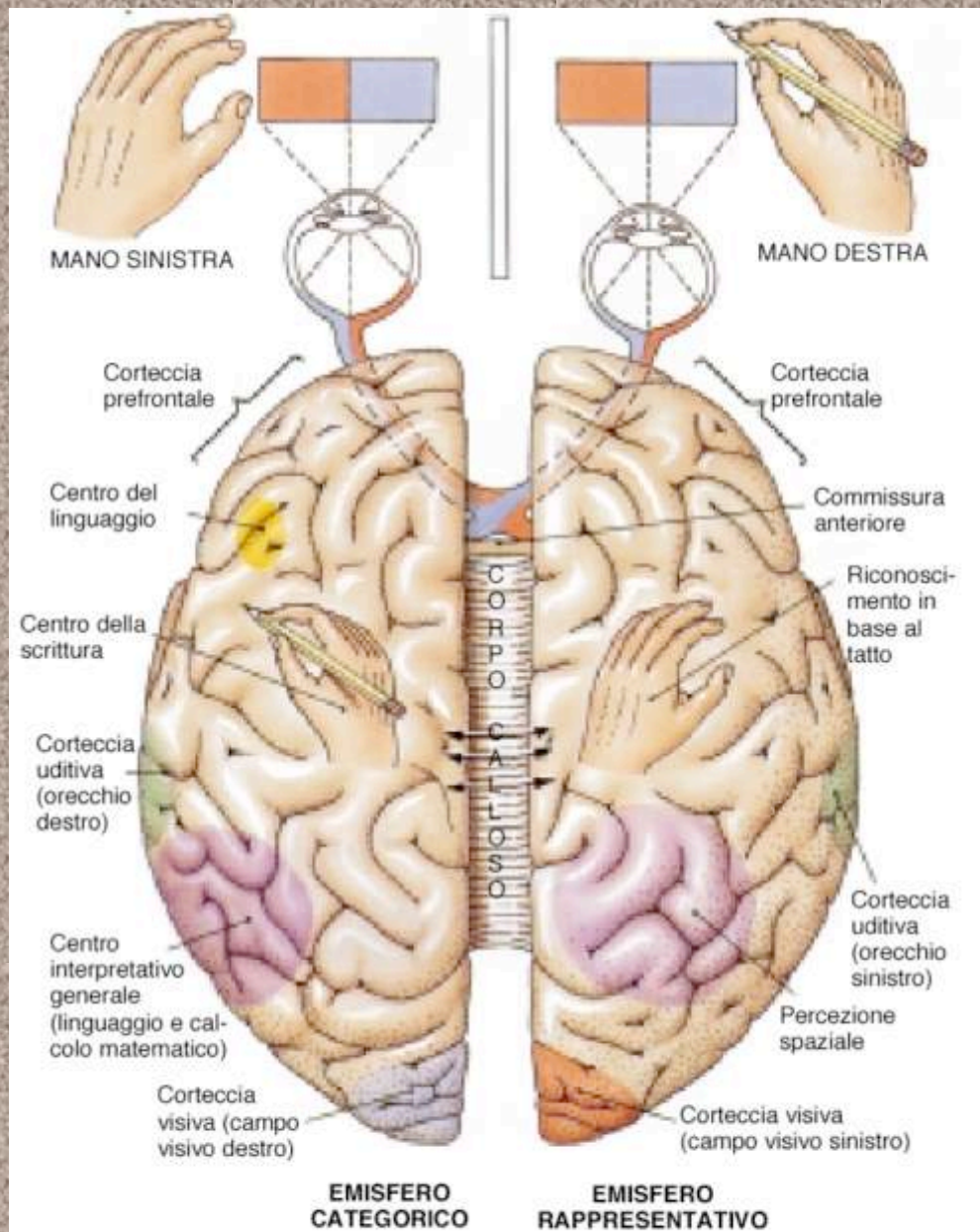


**HOMUNCULUS MOTORIUS**



**HOMUNCULUS SENSITIVUS**





**FIGURA 16-8**

**Specializzazioni emisferiche.** Differenze funzionali tra gli emisferi cerebrali sinistro e destro.